Aus der Heilanstalt Weidenplan zu Halle/Saale
Chirurgische Abteilung des Professors Dr. med. A. Stieda

1938

Klinik und Pathogenese der Endometriose

Inaugural-Dissertation

zur

Erlangung der Würde des Doktors der Medizin

der

Hohen Medizinischen Fakultät

der

Martin Luther-Universität Halle-Wittenberg

vorgelegt von

Harald Petri

aus Halle/Saale.

Halle/Saale

1938

Carl Nieft, Buchdruckerei und Verlag, Bleicherode am Harz

LANE MEDICAL LIBRARY
SAN FRANCISCO

1. Berichterstatter: Prof. Dr. Stieda

2. Berichterstatter: Prof. Dr. Nürnberger

Tag der mündlichen Prüfung: 17. Dezember 1937

Gedruckt mit Genehmigung der Fakultät

Meinen lieben Eltern!

Digitized by the Internet Archive
in 2026

https://archive.org/details/IA40153712_0249

Die Krankheitsbilder der Endometriose — das ist die heute gebräuchlichste umfassende Bezeichnung für die heterotopen Gebärmutter-Schleimhaut-Geschwülste — verdanken ihre wissenschaftliche Deutung und allgemein medizinische Beschäftigung erst dem 20. Jahrhundert. M. E. ist auch das erstmalige Auftreten dieser Erkrankung — wenigstens was die externe Form betrifft, — aus genetischen Gründen nicht wesentlich früher anzusetzen, wie ich später begründen werde. — Auf jeden Fall findet sich in der Literatur vor 1880 keine eindeutig verwertbare Mitteilung, auch nicht eine andeutungsweise ähnliche Schilderung. Es ist verständlich, daß die ersten Beobachtungen von pathologisch-anatomischer Seite gemacht werden konnten; so ist v. Recklinghausen einer der ersten, zweifelsohne aber der bedeutendste Forscher, der in seinen Untersuchungen über „Cystadenome und Adenomyome des Uterus und der Tubenwand" (1896) die erste genetische Theorie über die Krankheit aufstellte, darüber hinaus aber vor allem die anatomische Deutung lieferte. Bald werden von verschiedenen Seiten neue Beobachtungen gemacht, aber kennzeichnend scheint es wiederum aus genetischen Gründen zu sein, daß die ersten Beobachtungen fast ausschließlich die Endometriose des Uterus und der Tuben betrifft, nicht aber die außerhalb der Genitalien gelegenen Endemetriosen. — In den letzten 3 Jahrzehnten wird die Erkrankung allmählich bekannter. Die Richtung gebenden Autoren sind: R. Meyer, Cullen, Schweitzer, de Josselin de Jong, Haselhorst, Stolz, Lauche und Sampson. R. Meyer veröffentlicht z. B. als erster eine Adenomyosis des Colon sigmoideum, freilich hielt er selbst den Fall zunächst für eine carcinomatöse Wucherung. Josselin de Jong hat das Verdienst als erster 1913 eine Mastdarm-Endometriose erkannt zu haben. Lauche fand als Nebenbefund eine Endometriose im S Romanum. — In den letzten 10 Jahren nun ist in der Literatur zunehmend berichtet worden und damit fruchtbringende Arbeit vor allem bezgl. der Genese geleistet worden. Kann man heutzutage feststellen, daß in der anatomischen Deutung und klinischen Symptoma-

tologie eine wesentliche Einheitlichkeit in der Auffassung herrscht, so kann man freilich von der genetischen Beurteilung das ganz und gar nicht behaupten: Diese alte Streitfrage besteht in der Literatur bis zum heutigen Tage fort. Dafür einen nutzbringenden Beitrag mit dieser Arbeit zu leisten, liegt mir besonders am Herzen. Überdies ist es vielleicht von Nutzen, das gesamte Gebiet der Endometriose bis in seine Einzelheiten in einer zusammenfassenden Arbeit zu betrachten. Es liegt im anatomischen Wesen, in gewisser Weise auch in den klinischen Erscheinungen der Krankheit begründet, daß ihr in unserer Zeit besonders von gynäkologischer Seite gesteigertes Interesse entgegengebracht wird; Erfahrungstatsache aber ist es, daß die Behandlung der Erkrankung in neuerer Zeit in steigendem Maße dem Chirurgen obliegt, wie sich leicht aus der Lokalisation besonders der extragenitalen Krankheitsherde einsehen läßt. Die kranke Frau weiß ja gar nicht, daß ihr Leiden in sinngemäßem Zusammenhang mit den Genitalien steht und sucht deshalb den Chirurgen auf, ja auch der Praktiker wird die Patientin — abgesehen von der ihm in vielen Fällen heutzutage wohl noch unklaren Aetiologie dem Chirurgen zur Operation überweisen. So konnten in der chirurgischen Abteilung der Heilanstalt Weidenplan (Prof. Dr. Stieda) in den letzten 1½ Jahren 5 Fälle von extragenitaler Endometriose beobachtet werden. Kurzum: Die heterotopen Uterusschleimhaut-Geschwülste stellen eine neuerdings in zunehmendem Maße chirurgische Erkrankung dar. — Von chirurgischer Seite haben sich besonders Bungart und Hilgenfeldt um die Krankheit bemüht. —

Unter Endometriosen versteht man also jedes Vorkommen von uterusschleimhautartigen Wucherungen in den verschiedensten Körpergegenden. Es handelt sich pathologisch-anatomisch um heterotope Wucherungen, die aber auf Grund ihres histologischen Baues ihre enge Zusammengehörigkeit beweisen: Drüsenartige Herdwucherungen mit gleichzeitiger Vermehrung von glatter Muskulatur und Bindegewebe als sogenanntes cytogenes Gewebe, das dem Stroma der Uterusmucosa gleicht. Tiefenwachstum und infiltrative Wucherung ist diesen Geschwülsten eigen unter gleichzeitiger verschieden starker Hyperplasie von Bindegewebe und Muskulatur. U. U. kommt es auch zu einer Erweiterung der Drüsen: So entstehen cystische Bildungen. Abgesehen vom gemeinsamen histologischen Bau weist auf die innige Beziehung zur Uterusschleimhaut auch die hormonale Beeinflussung vom ovariellen Cyklus hin, und somit die menstruelle Vergrößerung und Blutung. — Je nach Lokalisation, histologischer Beschaffenheit und genetischer Auffassung sind verschiedene Bezeichnungen geprägt worden, man sprach von: Adenosis, Adenomyomatosis, Adenomyosis, Adenomyomen, Adenofibrosis, Adenomyometritis, Fibroadenomatosis, Endometriosis, Endometriom, endometrioider Heterotopie, metastatischer Hysteroadenose u.s.f.; mir scheint als eindeutig klarste Bezeichnung „heterotope Gebärmutterschleimhaut-Geschwulst" gelten zu müssen.

Eine differenzierte Ausdrucksweise in der Nomenklatur ist freilich unbedingt erforderlich. Man versteht z. B. unter einem endometrioiden Zustand der Tubenwand eine mehr oder minder deutliche Angleichung der Tuben an die Uterusschleimhaut, während bei der eigentlichen tubaren Endometriose es sich um eine vollständige Übereinstimmung mit dem Endometrium handelt; und endlich würde man unter einem Endometriom der Tube einen gutartigen, durch proliferierende Endometriose bedingten Tumor verstehen. Rein zahlenmäßig ist die Endometriose als die diffuse, weniger tumoröse Schleimhautwucherung das häufigere Vorkommnis, gegenüber der tumorartigen Wucherung, dem Endometriom, oder gar dem Tumor mit besonders starker Muskelneubildung, dem Endometriomyom. —

Wo findet man nun die Endometriosen? Ihr Vorkommen ist zwar außerordentlich mannigfaltig, gleichwohl kann aber in das verschiedenartige Auftreten ein gewisses System gebracht werden. So kann man eine gynäkologische von einer chirurgischen Lokalisation trennen; in erstere Gruppe gehören dann die Adenomyosis des Uterus selbst, der Tube, ferner Ovar, Lig. ovarii proprium, Lig. sacrouterinum, Labium majus, vordere Vaginalwand, hinteres Scheidengewölbe und das Septum recto-vaginale; alle übrigen Lokalisationen fielen der zweiten Gruppe zu. — Heute unterscheidet man aber gewöhnlich und vorwiegend aus genetischen Gründen in anderer Weise: Die eine Form geht vom Endometrium bezw. der Tubenschleimhaut aus; man spricht dann von Wucherung in unmittelbarem Zusammenhang mit dem Muttergewebe. Es ist die Endometriosis interna, zugleich die rein gynäkologische Form, für den Chirurgen höchstens ein seltener Zufallsbefund, auch nicht im eigentlichen Sinne als heterotop zu bezeichnen; dafür interessiert vielmehr die andere Form der Endometriosis, die der Lokalisation nach garnicht von der Uterusschleimhaut auszugehen scheint, aber klinisch, histologisch und genetisch doch in mittelbarem Zusammenhang mit ihr steht; heute allgemein als Endometriosis externa bezeichnet. Innerhalb dieser Gruppe kann man weiter einteilen in eine genitale und extragenitale Untergruppe: Zur ersten rechnet man die Neubildungen am Ovar, auf dem Serosaüberzug des Uterus, im Lig. sacrouterinum und ovarii proprium, im Labium majus und innerhalb der Scheide; die extragenitale Untergruppe teilt man allgemein wieder ein in eine peritoneale und extraperitoneale Form: Zur peritonealen Form gehören vor allem die Darm-Endometriosen an Rektum, Sigmoid, Coecum, Appendix, Ileumschlingen des kleinen Beckens; auch die Endometriose der Blase gehört hierher. Extraperitoneal gelegen ist die Endometriose des Nabels, des Leistenkanals, der Laparotomienarben, der Fascia superficialis und der Bauchhaut zwischen Nabel und Symphyse ohne vorherige Operation, auch die Endometriose in Dammnarben nach Rissen gehört hierher; in der Hauptsache Stellen, die zur Hernienbildung neigen! —

Schematisch teile ich folgendermaßen ein:

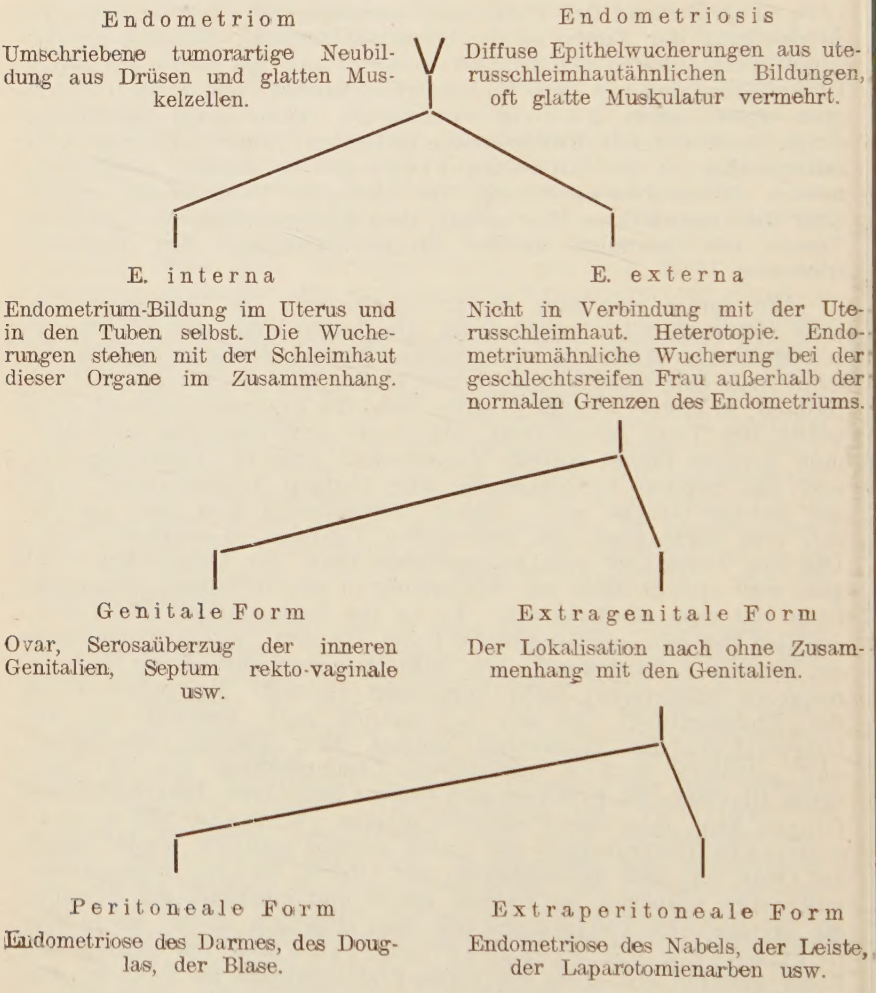

Es ist selbstverständlich, daß die Krankheit nur bei Frauen im menstruationsfähigen Alter auftritt. Vor und während der Pubertätszeit ist sie bisher noch nie beobachtet worden, auch im 3. Dezennium ist sie recht selten. Ebenso selten begegnet man ihr nach der Menopause; hier äußert sie sich ab und zu in unregelmäßigen Blutungen (Differentialdiagnose zu Carcinom): Es handelt sich in diesen Fällen stets um die interne Form. — Die Altersdisposition für die

Endometriose liegt aber im 4., 5., evtl. 6. Dezennium bis zum Eintritt in das Klimakterium. — Konstitutionell kann man im allgemeinen keine Norm aufstellen, es findet sich der asthenische neben dem pyknischen und athletischen Typ befallen, zweifelsohne aber ist die Erkrankung nicht an den dysplastischen Typ gebunden. Auch besteht keine Beziehung zwischen Endometriosis und Sterilität, wie besonders auch Vogt-Zwickau hervorhebt, häufig hat die Frau vier- und mehrmals geboren, andererseits gibt es auch kinderlose Kranke.

Bevor ich die Symptomatologie der verschiedenen Krankheitsbilder der Endometriose bespreche, will ich die Krankengeschichten der 6[1]) beobachteten und behandelten Kranken berichten:

Fall 1: Frau M. W. 44 Jahre. Als Kind Masern, Scharlach, Diphtherie, viel Husten. Menstruationscyklus o. B., keine Entbindungen, keine Fehlgeburten. Seit 5—6 Jahren bemerkt Patientin eine kleine Schwellung in der rechten Leistenbeuge, die sich bisher immer zurückdrücken ließ. In den letzten 2 Jahren hat sie an Größe zugenommen. Seit dieser Zeit hatte Patientin oft auch Schmerzen im Unterleib links; jetzt ist sie dort beschwerdefrei.

Befund: Dürftiger Ernährungszustand, Fettpolster fehlt. Herz, Lungen o. B.

Abdomen: In der rechten Leistenbeuge deutliche Vorwölbung in der Gegend des Anulus inguinalis externus, unter der man eine hühnereigroße, rundliche, prall elastische Schwellung fühlt, die der Unterlage fest aufsitzt. Eine Bruchpforte ist nicht tastbar.

Operation am 13. XI. 33. In Lokalanästhesie Hautschnitt parallel zum rechten Leistenbande über die Geschwulst hinweg. Freilegung einer prall gefüllten dünnwandigen Cyste, die nicht verwachsen ist. Ein Teil der Fasern des Lig. rotundum erstreckt sich auf die Cystenwand. Spaltung der Fascie des Obliquus externus und des Leistenkanals auf einige Zentimeter. Im oberen Abschnitt ist das Lig. rotundum ganz normal. Man sieht deutlich, daß die Cyste in keinem Zusammenhang mit dem Peritoneum steht. Unterbindung und Durchtrennung des Lig. rotundum nahe an der Cyste, die nunmehr auch von der darunter liegenden Fascie abpräpariert und exstirpiert wird. Sodann wird der Obliquus externus und der Stumpf des Lig. rotundum mit dem Leistenbande vernäht. Fasciennaht und Hautnaht in 2 Schichten, Verband.

Präparat[2]): Es handelt sich um eine cystisch umgewandelte Endometriose im Lig. rotundum. Das reichlich abgelagerte Blutpigment beweist, daß diese Teile am Menstruationscyklus teilgenommen haben, und daß das Blut zur Resorption gekommen ist.

Heilverlauf: Ohne jede Komplikation wurde Patientin am 12. Tage nach der Operation geheilt entlassen.

---

[1]) Fall 1—5 wurde von Herrn Prof. Dr. Stieda (Chirurg. Abteilung der Heilanstalt Weidenplan) operiert.

[2]) Die Ergebnisse der mikroskopischen Gewebsuntersuchungen sämtlicher 6 Fälle stammen aus dem Pathologischen Institut der Martin Luther-Universität in Halle (Prof. Dr. Wätjen).

Fall 2: Frau E. T., 29 Jahre. Anamnestisch nie ernstlich krank gewesen. Mutter von 3 Kindern, normale Entbindungen. Menstruationscyklus o. B.

Im Mai 33 Operation: Schwangerschaftsunterbrechung im 5. Monat wegen großer Schwäche und Basedowerkrankung, dabei Eileiterdurchtrennung. Nach 14 Tagen plötzlicher Schmerz nach Heben und eine kleine Schwellung in der frischen Narbe. Diese Vorwölbung wird nach ½ Jahr deutlicher. Seit einem Jahr stärkere Schmerzen in Form von Stechen und Brennen, hauptsächlich beim Liegen.

Befund: Etwas reduzierter Ernährungszustand und leidlicher Körperzustand, blasses Aussehen, geringer Exophthalmus, am Hals diffuse Schwellung. Herz und Lungen o. B. Puls: Etwas beschleunigt und unregelmäßig. Psychisch im allgemeinen unruhig. Abdomen: Alte Laparotomienarbe. Etwas unterhalb des Nabels fühlt man in derselben eine etwa erbsengroße Verhärtung, die sich nicht verschieben läßt und die als druckschmerzhaft angegeben wird. Diese Schwellung soll bei der Menstruation an Umfang zunehmen. Patientin hat aber keine Blutung aus diesem Tumor bemerkt.

Operation am 7. II. 35 (in Narkose): 4 Querfingerbreit unterhalb des Nabels fühlt man in der alten Narbe eine etwa haselnußgroße, nicht verschiebliche derbe Verhärtung, die sich nach ovaler Excision der Hautnarbe als ein in der Fascie endendes derbes Knötchen herausstellt. Entfernung desselben und Hautnaht.

Präparat: Histologisch liegt, im derben Narbengewebe eingeschlossen, ein Drüsengewebe vor mit größter Ähnlichkeit von Uterusschleimhaut, dessen Stroma stellenweise nur stärkeren Verschleimungsvorgang zeigt. Es handelt sich um eine Endometriose. Keine Malignität.

Heilverlauf: Patientin wird nach 9 komplikationslosen Tagen bei bestem Allgemeinbefinden entlassen.

Nachuntersuchung nach 1 Jahr: Reaktionslose Narbe, kein Bauchnarbenbruch, kein Recidiv.

Fall 3: Frau M. G., 40 Jahre. Vater ist an Apoplexie gestorben, eine Schwester an Uterus-Carcinom. Patientin gibt an, selbst immer gesund gewesen zu sein. Normale Menses. Keine Entbindungen, keine Fehlgeburten. Im Dezember 35 beginnende Erkrankung mit Schwellung und Rötung des Nabels unter Schmerzhaftigkeit der Umgebung, vor allem lateral vom Nabel. Eine Ärztin verordnete angeblich Lokalmaßnahmen, wonach die Schwellung und Schmerzhaftigkeit verschwunden sein sollen. Es blieb lediglich noch ein kleiner, etwa haselnußgroßer Knoten zurück. In der letzten Zeit Vergrößerung dieses Knotens, der sich immer härter anfühlte. Sekretion bestand nur anfangs. Sie wird als blutig-serös geschildert. Es fiel der Patientin auf, daß diese Sekretion mit einer Menstruation zeitlich zusammenfiel.

Befund: Guter Allgemeinzustand und Ernährungszustand. Die allgemeine Untersuchung ergibt keinen krankhaften Befund.

Abdomen: Am Nabel ist ein über haselnußgroßer derber, auf der Unterlage verschieblicher Tumor palpabel, der durch die Haut bläulichrot durchschimmert. Die Umgebung zeigt leichte entzündliche Veränderungen.

Operation in Narkose am 25. I. 36: Ovalärschnitt um den Nabel. Operation wie bei einer Nabelhernie. Der Tumor läßt sich gut isolieren;

ein dünner Strang läßt sich durch die Fascie hindurch bis zum Peritoneum verfolgen. Abtragung des Tumors und Entfernung der Strangbildung bis zum Peritoneum hin, das aber nicht eröffnet zu werden braucht. Darauf sorgfältige Muskelfasciennaht und Hautnähte.

Präparat: Es liegt eine typische Endometriose des Nabels vor mit z. T. stark cystischer Erweiterung von Drüsenschläuchen, die in einem der Uterusschleimhaut gleichenden Stroma liegen, ferner findet man Teile richtiger Uterusschleimhaut von annähernd normalem Aussehen, bei der die Drüsen Veränderungen zeigen wie in der Proliferationsphase der prämenstruellen Schwellung. — Tatsächlich setzten 3 Tage post operationem die Menses ein!

Heilverlauf: Da derselbe völlig komplikationslos, wird Pat. am 13. Tag bei bestem Allgemeinbefinden entlassen.

Fall 4: Frau B. F., 42 Jahre. Als Kind Masern und Typhus abdominalis. 1923 Sialolithiasis, 1928 Alexander-Adams. Menarche mit 16 Jahren, Menstruationscyklus im allgemeinen ohne Beschwerden. Eine normale Entbindung, eine Fehlgeburt.

Seit 1929 Schmerzen in der Nabelgegend mit zunächst leichter Schwellung, die aber allmählich zunahm. Seit längerer Zeit bemerkt Patientin menstruelle Blutungen aus dem Nabeltumor. Schon vorher war ihr aufgefallen, daß besonders während der Menses die Schmerzen zunahmen. Nach Abklingen der Blutung war Patientin dann völlig beschwerdefrei. Seit einigen Monaten allerdings stellten sich in der Nabelgegend auch im Intermenstruum sehr erhebliche Schmerzen ein, die in die Gegend der linken Alexander-Adamsnarbe ausstrahlten.

Befund: Ausreichender Ernährungszustand. Linke Lunge o. B. Im Oberlappen der rechten Lunge Giemen. Herz: Keine Dilatation; geringes systolisches Geräusch über der Mitralis.

Abdomen: Über dem Nabel befindet sich eine etwa 5-Markstück große, mittelharte, blaugrau verfärbte Schwellung. Z. Zt. der Untersuchung keine Blutungen oder sonstige Sekretion. Im Bereich der linken Alexander-Adamsnarbe ist ein walzenförmiger, kleinfingergroßer nicht druckschmerzhafter Tumor zu fühlen.

Operation in Narkose am 4. II. 36: Ovalärschnitt um den Nabel. Auch hier Vorgehen wie bei einer Nabelhernie. Die Geschwulst läßt sich allseitig gut freipräparieren und in der Fascienschicht abtragen. Ein strangförmiger Stiel wird hier nicht gefunden. Auch hier braucht das Peritoneum nicht eröffnet zu werden. Sorgfältige Fasciennaht und schichtweise Wundverschluß. Darauf Hautschnitt im Bereich der linken Alexander-Adamsnarbe, die excidiert wird. Es findet sich im Lig. rotundum ein wallnußgroßer Tumor, der auf seiner Oberfläche kleine, stecknadelkopfgroße Cysten zeigt, die mit einer schwärzlichen Flüssigkeit gefüllt sind. Der Inhalt des Tumors ist von derselben Flüssigkeit ausgefüllt. Entfernung der Geschwulst und Wundverschluß.

Präparat: Der Nabeltumor erweist sich wieder als ein typisches Endometriom. Auch in diesem Präparat ist wieder besonders eindrucksvoll die Uterusschleimhaut zu erkennen, die hier den Eindruck wie bei einer glandulären Hyperplasie macht. Manche der Drüsen sind stark cystisch erweitert und einige von ihnen enthalten auch leukocytäres Exsudat. Frische Blutung ist jetzt nicht festzustellen. — Der Tumor des Lig. rotundum ist kein Endometriom. Es finden sich hier riesenzell-

haltige Fremdkörpergranulome, die man mit der früheren Raffung der Ligamente in Verbindung bringen muß. Die Riesenzellen sind auch z. T. um Fremdkörper herum gebildet, die Nahtmaterial entsprechen könnten.

Heilverlauf: Primäre Wundheilung. Patientin wird am 12. Tag nach der Operation mit reaktionsloser Narbe entlassen.

Nachuntersuchung nach 9 Monaten: Glatte Narbe, kein Narbenbruch. Völlige Beschwerdefreiheit. In der rechten Inguinalgegend lassen sich einige Lymphdrüsen palpieren, aber auch dort keine Schmerzen.

Fall 5: Frau H. L., 45 Jahre. Vater der Patientin hat Diabetes. Sie selbst hatte als Kind Masern und Keuchhusten, außerdem war sie stark chlorotisch. Menarche mit 14 Jahren. Menses alle 21 Tage 3—4 Tage lang, im allgemeinen aber ohne Schmerzen. Eine schwere, aber normale Entbindung vor 16 Jahren. Sonst ist die Patientin nie krank gewesen. Seit 1930 ist sie in frauenärztlicher Behandlung: es wurden seitdem 3 mal Polypen an Portio und Cervix entfernt, zum letzten Male Anfang 1936. Auch leidet sie an Fluor. Im Februar 36 bei der Menstruation starke Rückenschmerzen, die in den rechten Oberschenkel ausstrahlten. Auch krampfartige Schmerzen im rechten Unterbauch. Während der Regel hatte sie auch anfallsweise kolikartige Schmerzen am Mastdarm, die von dort gürtelförmig ausstrahlten. Es bestand Obstipation. Sie mußte verschiedene Abführmittel nehmen, z. T. ohne Erfolg. Außerdem fiel der Patientin auf, daß die Blutung ungewöhnlich stark auftrat. An Gewicht hat sie nicht abgenommen und fühlt sich auch im allgemeinen wohl.

Befund: Im großen und ganzen gesund aussehende Patientin in leidlichem Ernährungszustand. Herz und Lunge o. B.

Bei bidigitaler Untersuchung ist zwischen Mastdarm und Vagina ein pflaumengroßer, mittelharter, nicht verschieblicher Tumor zu tasten. Er liegt etwa am unteren Drittelpunkt des Septum rekto-vaginale.

Operation in Narkose am 29. IV. 36: Paravaginalschnitt links. Nach Freipräparation des Cavum ischiorektale gelangt man auf einen Tumor, der nach vorn direkt in die Vagina übergeht, nach oben in die Gegend der Lig. sacrotuberosa resp. sacrospinosa Ausläufer hat und bis zum Rektum reicht, das er etwas nach vorn verzieht. Versuch einer Isolierung des Tumors, dann von der Scheide aus Umschneiden desselben und Freilegung. Man kann ihn dann freipräparieren und entfernen. Allerdings muß er am Rektum parallel zu diesem durchtrennt werden, weil man bei noch weiterem Vorgehen eine Rektumgangrän befürchten müßte. Sorgfältige Blutstillung, Verschluß der Wunde, nachdem in das Cavum ischiorektale ein Drain eingelegt ist.

Präparat: Der Tumor erweist sich histologisch als ein Adenomyom, bezw. eine Endometriose, umgeben von myomatösen Muskelzügen. In den versprengt vorkommenden Uterusschleimhautinseln ist vielfach Pigmentanhäufung von früheren Menstruationsblutungen her zu finden. Zeichen für Bösartigkeit können nicht festgestellt werden.

Heilverlauf: Anfangs ziehende Schmerzen im Wundbereich. Unguentolantherapie. Allmähliches Kleinerwerden der Wunde, aber auffallend langsame Wundgranulation. Am 18. VI. wird Patientin entlassen; es ist jedoch eine zweite Operation in Aussicht gestellt, in der am Vaginaleingang eine Wiederherstellung der anatomischen Verhältnisse stattfinden soll. Patientin soll sich jedoch zu Hause erst dazu erholen.

Unter Leitung des Hausarztes wird die Lebertransalben-Therapie fortgesetzt, unter der die Wundgranulation fortschreitet.

Am 22. X. 36 wird die vorgesehene Scheiden-Plastik durch einen Gynäkologen ausgeführt, die einen normalen Heilverlauf nahm (Dr. Schmidt).

Bei der Wiedervorstellung im Dezember 36 wird die Patientin als völlig geheilt entlassen.

Fall 6: Fräulein H. Sch., 33 Jahre.[3]) Als Kind Masern, Diphtherie und Windpocken. Menarche mit 12 Jahren. Menses immer regelmäßig, von 3—4 tägiger Dauer und normaler Blutung. 1925 Lungenspitzenkatarrh, bis 1927 kränkelnd. Dann wieder Arbeitsaufnahme. Im August 1928 jedoch Bluthusten, worauf eine Heilstättenbehandlung mit gutem Erfolge durchgeführt wird. Patientin wird als geheilt entlassen. 1934 plötzliches Auftreten von Rückenschmerzen. Es wird eine Retroflexio uteri und ein Myom festgestellt. Operation: Ventrofixation und Myomektomie, wobei der Uterus nicht exstirpiert zu werden braucht. Bei der ersten Periode nach der Operation bemerkte Patientin jedoch eine Blutung aus der Operationswunde, desgleichen bei den beiden folgenden Menses. Dann setzte die Blutung 2 mal aus, um daraufhin ein Jahr lang zu jeder neuen Periode wieder aufzutreten. Von Oktober bis Dezember 35 keine Narbenblutungen. In dieser Zeit war die Narbe völlig verheilt. Im Januar 36 dagegen erneute Blutungen, nun auch mit Schmerzen, die sich allmählich steigerten. Die Narbe verhärtete sich auffallend, besonders im unteren Drittel; hier bildete sich auch eine Erhabenheit. Bei den letzten Menses blutete Patientin schließlich aus 3 Stellen der Narbe.

Befund: Allgemeine Untersuchung: o. B. Abdomen: Weicher, überall eindrückbarer Leib. Zwischen Symphyse und Nabel reaktionslose Narbe, an deren unteren Winkel eine etwa 5-markstückgroße derbe, an der Oberfläche bläulich aussehende Erhöhung vorhanden ist. Keine Beweglichkeit des Tumors.

Gynäkologische Untersuchung: Anteflektierter Uterus, der mit der Endometriosen-Narbe in direkter Verbindung zu stehen scheint!

Operation in Narkose: am 6. I. 37: Excision der Narbe unter Circumcision des Tumors und langsames sorgfältiges Freipräparieren des Tumorstieles, der in derber Verwachsung mit der Fascie und Muskulatur auf dem Peritoneum endet. Da er, wie bald erkannt wird, auch noch das Peritoneum durchsetzt, muß dieses eröffnet werden. Es liegt danach der ventrofixierte Uterus vor, in den hinein das Tumorgewebe noch verfolgbar ist. Excision desselben bis weit ins Gesunde und Legen von Knopfnähten. Keine Blutung aus dem Uterusgewebe. Nach Durchtrennung einiger Verwachsungen erfolgt Revision der Adnexe, die beide für gesund und nicht pathologisch verändert befunden werden. Schluß des Peritoneums nach Einfüllen von physiologischer Kochsalzlösung in die Bauchhöhle. Schichtweiser Schluß der Bauchdecken, Verband.

Präparat: Die Untersuchung des Gewebsstückes vom Uteruswandanteil bis zur Außenhaut ergibt Folgendes: In der Uteruswandmuskulatur selbst sind endometriotische Bildungen nicht zu erkennen. Sie beginnen

[3]) Dieser Fall wurde von Herrn Prof. Kneise (Gynäkologisch-urologische Abteilung der Heilanstalt Weidenplan) operiert und mir freundlicherweise zur Verwertung überlassen. Ich möchte Herrn Prof. Kneise an dieser Stelle nochmals meinen besten Dank aussprechen.

erst im Bereich des dünnen Stieles, der von der Keilexcision aus der Uteruswandung sich zu dem breiter werdenden Gewebsstück zieht. In diesem sitzt alles voll von versprengten Uterusschleimhautinseln mit umgebender myomatöser Muskulatur. Vereinzelt sind auch Kalkablagerungen in letzterer zu erkennen. Es ist ein kontinuierliches Weiterschreiten der endometriotischen Bezirke zu verfolgen bis dicht unter die Epidermis, wo einige besonders große cystische Bildungen auffallen!

Heilverlauf: Nach anfänglich bestehender unbedeutender Wunddehiszenz am unteren Winkel kann die Patientin nach 3 Wochen mit reizloser Narbe entlassen werden.

Alle 6 Fälle sind in ihrem Symptomenkomplex und klinischen Verlauf absolut typisch für die Endometriosen im Allgemeinen. Wenn auch jede endometrische Heterotopie eine Reihe Symptome aufweist, die nur ihr zugehören, so kann man doch einige klinische Erscheinungen hervorheben, die für jede Endometriose charakteristisch sein werden, sich stets wiederholen werden; einmal ist es die mehr oder weniger deutliche Geschwulstbildung oder evtl. auch nur diffuse Anschwellung der befallenen Körperstelle, fernerhin die ovariohormonale Abhängigkeit in funktioneller Hinsicht und die damit verbundene menstruelle Schmerzhaftigkeit, die als Dysmenorrhoe imponiert; das zyklische Auftreten der Reizzustände und die mit jeder Menstruation zunehmenden Beschwerden sind absolut typisch. Allerdings muß von vornherein betont werden, es gibt auch endometrische Wucherungen, besonders im Anfangsstadium, die durchaus symptomlos verlaufen, oder so geringe Erscheinungen machen, daß die Frau zunächst den Arzt nicht aufsucht. Allmählich freilich wird auch in diesen leichten Fällen eine menstruelle Verschlechterung eintreten; es sei denn, daß die Patientin kurz vor der Menopause steht, dann tritt bald ein Stillstand im Wachstum ein, in den meisten Fällen kommt es sogar zu einer Rückbildung der heterotopen Schwellung, so daß bei einer evtl. späteren Obduktion ein Befund mit Sicherheit nicht zu erheben ist; daß es aber tatsächlich diese latent verlaufenden Heterotopien gibt, beweisen die verhältnismäßig häufig erhobenen Zufallsbefunde bei Operationen. In diesem Zusammenhang sei auch erwähnt, daß in seltensten Fällen auch nach Aufhören der Menses eine Endometriose des Uterus, sogar des Colon sigmoideum beobachtet wurde. Oehlecker spricht von einer klimakterischen regressiven Metamorphose. — Die Endometriosen unterstehen also im gleichen Maße den ovariellen Hormonen wie das Endometrium. Im ersten Teil des Cyklus kommt es zu einer Hypertrophie des Bindegewebes und der epithelialen Elemente; im zweiten Teil setzen die Zeichen der Sekretion an den Drüsenepithelien ein, und während der Menstruation kommt es zur Abstoßung der Epithelien und meist zur Blutung.. So ist es auch verständlich, daß in diesem Stadium die Erscheinungen je nach der Lokalisation verschieden sein werden, daß aber außerdem auch bei ein und derselben Endometriose zu verschiedenen Zeiten des

Cyklus die Beschwerden verschieden angegeben werden. — Die Teilnahme der disseminierten heterotopen Endometrium-Schläuche an der menstruellen Reaktion führt zu einer allmählich größer werdenden Ansammlung der abgestoßenen Epithelien und des Blutes, und so evtl. auch zur Bildung kleiner Blutcysten, die platzen und — soweit es sich um peritoneale Formen handelt — zu intraperitonealen Blutungen Anlaß geben; so kommt es also zu einer Aussaat des Cysteninhaltes, zu peritonealen Reizerscheinungen und zu einer sich ständig steigernden Dysmenorrhoe. Als charakteristisch kann auch gelten, daß bei diesen peritonealen Formen meist auch sehr schmerzhafte und stark verwachsene Adnextumoren bei überdies vielleicht myomatös vergrößertem Uterus vorhanden sind: Anamnestische Anhaltspunkte für gonorrhoische oder puerperale Infekte fehlen völlig. So hat als allgemeiner Symptomenkomplex besonders bei den peritonealen Formen zu gelten: Eine in späteren Jahren einsetzende, ständig zunehmende Dysmenorrhoe bei gleichzeitigem Befund schwerer „entzündlicher" Adnextumoren. — In der allgemeinen Symptomatologie muß aber auf grundlegende Unterschiede zwischen der intrauterinen und extrauterinen Erkrankung eingegangen werden. Während die Dysmenorrhoe in beide Krankheitsbilder gehört, ist bei der intrauterinen Endometriose speziell die Polyproiomenorrhoe bemerkenswert. Die dysmenorrhoischen Beschwerden sind bei der Endometriosis interna ungewöhnlich heftig; schon vor der Menstruation kommt es zu einer Anschwellung (prämenstruelle Anschoppung in den Drüsen) und so zum Druck auf das umgebende Gewebe und die Nervenbahnen, die Endometriosis externa dagegen macht für gewöhnlich erst während der Menstruation erhebliche Schmerzen durch den sich im Cysteninnern ständig steigernden Druck. So kommt es zur Reizung des Bauchfelles. Diese Beschwerden gleichen ganz einer Kolik. Hier halten die Beschwerden auch postmenstruell wie beim Genitalverschluß an, evtl. setzt postmenstruell ein neuer Schub ein (etwa durch Platzen einer Cyste). Übelkeit, Erbrechen, vermehrter Stuhl- und Harndrang und Durchfälle gehören hierher. — Die zu starke und zu häufige Periode — denn das verstehen wir unter Polyproiomenorrhoe — ist ein grundlegendes Symptom der Endometriosis interna: Große Teile der Muskulatur sind von Endometrium durchsetzt, die Kontraktionsfähigkeit ist stark herabgesetzt. Alle Blutstillungsmittel versagen restlos; bei solchen starken Blutungen muß dann evtl. der Uterus baldigst operativ entfernt werden. — Bei stärkster Infiltration der Muskulatur kann es dann auch leicht einmal zu Blutungen im Intervall kommen. —

Rieck sieht einen wesentlichen Unterschied zwischen der internen und externen Form darin, daß im Gegensatz zur internen Endometriose die externe häufig fibrös degeneriert, so daß evtl. bei einer histologischen Untersuchung nur noch wenig Ähnlichkeit mit der Uterusschleimhaut besteht. —

Zum allgemeinen Symptomenbild gehören auch die Anzeichen einer leichten Entzündung, worauf ganz besonders Seitz hinweist. Wir finden eine geringe Leukocytensteigerung, geringe Beschleunigung der Senkungsgeschwindigkeit und leichte prämenstruelle Temperatursteigerung. Diese Tatsache gibt oft den Anlaß zu differentialdiagnostischen und therapeutischen Schwierigkeiten: Mitunter geht nämlich eine Entzündung der Endometriose voraus (Go., septische Entzündung nach Abort und Wochenbett, Appendicitis); so kommt es, daß naturgemäß eine entzündliche Endometriose zuerst als entzündliche Adnexerkrankung gedeutet wird. Es wird eine konservative Therapie eingeschlagen, sei es physikalisch, hydrotherapeutisch, (Moorbäder) — die Endometriose aber schreitet fort. Ihre Behandlung wird dadurch wesentlich kompliziert. Daher muß bei jeder „Entzündung" im Unterbauch auch nach den anderen Hauptsymptomen der Endometriose gefahndet werden. Erst bei deren Fehlen kann man die Endometriose getrost ausschließen und — konservativ behandeln. — Auf Grund dieser allgemeinen Symptomatologie ist es zu erklären, daß die heterotopen Uterusschleimhaut-Geschwülste einerseits manches mit einem rein entzündlichen Prozeß, andererseits aber mit dem malignen Neoplasma gemeinsam haben. Letzten Endes haben die endometrischen Wucherungen einen zwar cyklisch fortschreitenden Charakter, aber ein gutartig expansives Wachstum, sie verfallen ja sogar unter gegebenen Bedingungen der Rückbildung. Zwischen Grundgewebe und Wucherungsvorgang bestehen Wechselbeziehungen im Sinne einer Anpassung an den Raum. Die Erkrankung bietet das Bild eines abgeschwächten sarkomähnlichen, aber viel harmloseren Wachstums, wobei gewöhnlich Muskelgewebe durch Bindegewebe ersetzt wird. Allerdings kann durch eine ausgedehnte Infiltrierung des befallenen Gewebes diese an sich benigne und auf dem Blut- und Lymphwege nicht metastasierende Wucherung dennoch lebensbedrohliche Erscheinungen herbeiführen. —

Histologisch[4]) ergibt sich folgendes allgemeine Bild der Endometriose: Die Drüsenwucherung gleicht ganz dem Bau der Uterusschleimhaut. Die Drüsenschläuche haben einschichtiges Cylinderepithel, sind von zellreichem Stroma, dem sogenannten cytogenen Gewebe, umgeben, wobei die Drüsen als primäre Bildung und das Stroma als Reaktion der Umgebung zu gelten haben. In letzterer kommt es zur Hyperplasie teils der glatten Muskulatur, teils des Bindegewebes, in ersterem Falle spricht man dann von einer Adenomyosis, im anderen von Adenofibrosis. Wo Stroma ungenügend entwickelt ist oder gar fehlt, tritt eine Verflachung des Drüsenepithels ein. Wenn auch allgemein das histologische Bild als wirkliches Endometrium angesehen wird, so rechtfertigt andererseits die häufig recht unregelmäßige Form und Anordnung der Drüsenlichtungen mit der Neigung zu Cystenbildung, Drüsenverästelung usw. die Ansicht

[4]) Siehe Fußnote S. 9.

Robert Meyers, der von einem Mittelding zwischen regenerativen und destruierenden Wachstumsvorgängen spricht, von einem Übergang zwischen regenerativer Hyperplasie und echtem Blastom. —

Wenden wir uns nun den verschiedenen Krankheitsbildern der Endometriose zu, immer werden wir trotz der unterschiedlichen Lokalisation den allgemeinen Kernsymptomen begegnen, daneben dann freilich eine Reihe von Erscheinungen finden, die der betreffenden Heterotopie allein zugehören. — Von unseren 6 Fällen gehören 5 der extraperitonealen Gruppe der Endometriosis externa an. Daher beginnen wir mit diesen. Dem zahlenmäßigen Vorkommen nach führt auch diese Gruppe im Vergleich mit den anderen, wenn wir von der rein gynäkologischen Form der Ovarial-Endometriose absehen. — Die heterotopen Uterusschleimhaut-Geschwülste in den Laparotomie-Narben sind nach den verschiedensten Operationen im Unterbauch beobachtet worden. Am häufigsten nach Ventrofixationen, Sectio caesarea, Laparotomien wegen Ovarialtumoren, Myomektomien, Appendektomien, Uterusperforationen, Tubargravidität und Tubensterilisierung. In den meisten Fällen liegen etwa 2—3 Jahre zwischen der Operation und dem Auftreten der Endometriose. Aber auch schon nach ½ Jahr konnte eine Narbengeschwulst exstirpiert werden, andererseits können bis 28 Jahre dazwischen liegen. In der Narbe bilden sich ein oder auch mehrere u. U. bis kastaniengroße Tumoren, die Haut wölbt sich dabei mehr und mehr vor, wird angespannt, die Geschwulst schimmert blauschwarz durch. Der menstruelle Cyklus ist unverkennbar. Besonders starke Anschwellung und somit gesteigerte Schmerzhaftigkeit besteht in der Periode. In fortgeschrittenen Fällen kann es zur Perforation der Narbe kommen, und damit zur menstruellen Blutung. Diese Narben-Endometriose zeichnet sich durch besonders langsames Wachstum und damit absolute Gutartigkeit aus. In vereinzelten Fällen tritt zunächst noch gar kein Tumor in Erscheinung, sondern bald nach der Operation kommt es zu einer Fistelbildung in der Narbe und aus ihr zu einer Menstruationsblutung, allmählich erst bilden sich ein oder mehrere Tumoren. Unser Fall 6 ist dafür ein Musterbeispiel. Bei der Operation solcher Fistel-Endometriosen wird man dann feststellen, daß ein solider, an manchen Stellen evtl. verdickter Strang den oberflächlichen Tumor mit dem Uterus verbindet. Hier ist also der unmittelbare Zusammenhang mit dem Endometrium unverkennbar. Besonders nach der Ventrofixation findet man die innige Verbindung des Narbentumors mit dem Uterus. Auch in unserem Falle ist wohl die Ventrofixation der Anlaß zur Verschleppung des Endometriums gewesen, zumal es sich angeblich um ein subseröses Myom gehandelt hat, und bei der Myomektomie das Endometrium sicherlich nicht verletzt wurde! Andererseits findet man aber auch Tumoren der Bauchschnittnarbe, die keinen Zusammenhang mit der Gebärmutter erkennen lassen, sie liegen außerhalb des Bauchfells, teils unter, teils über der Fascie.

Auf der Schnittfläche liegen unter der narbig veränderten Epidermis im bindegewebigen Stroma zahlreiche drüsige Hohlräume, verschieden große Cysten, mit Epithel ausgekleidet, das dem Endometrium gleicht, mit älterem Blute gefüllt. Von Martin wurde eine Narben-Endometriose nach Sectio caesarea bei wiederbestehender Gravidität beobachtet: Über dem wieder graviden Uterus war in der Bauchdecke eine etwa nußgroße Geschwulst zu tasten, die mit dem Uterus keinen Zusammenhang hatte. Histologisch ergaben sich abgeplattete Epithelien und cytogenes Gewebe von stark decidualer Reaktion! Die versprengten Uterusschleimhautkeime nahmen auch an den Schwangerschaftsveränderungen teil.

In unserem berichteten Falle 2 besteht eine in der Literatur noch nicht mitgeteilte Besonderheit: Schon 14 Tage nach der Sectio caesarea verspürte Patientin einen heftigen Schmerz nach stärkerem Heben und dazu auch eine kleine Schwellung in der Bauchnarbe. Es ist kaum anzunehmen, daß es sich hier bereits um ein Endometriom gehandelt hat, zumal die Schmerzen anfangs ohne Zusammenhang mit der Menstruation bestanden, höchst wahrscheinlich doch hat sich damals ein kleiner Narbenbruch gebildet und dadurch erst ist der Anfang für die spätere Geschwulst geschaffen worden. Dies ist genetisch m. E. außerordentlich wesentlich, wie ich später zeigen werde. Auf diesen vorangehenden Bruch ist bei der Narben-Endometriose noch nie hingewiesen worden, wohl aber bei den Nabel- und Leisten-Endometriosen. —

Anschließend seien die seltenen Fälle von Endometriose in der Dammrißnarbe erwähnt. Häufig ist eine Zangenentbindung mit Dammriß vorangegangen. Nach ca. 1 Jahr bemerkt die Patientin am After einen Knoten, möglicherweise auch eine Fistel, aus der blutig-seröse Flüssigkeit austritt. Menstruelle Schmerzen könnten dann zur richtigen Diagnose führen, sofern überhaupt an Endometriose gedacht wird. Meistens aber hält man es für einen Haemorrhoidalknoten, oder gar für einen „Abszeß". Dieser wird gespalten! Aber die Geschwulst wächst nach wie vor weiter. So ist es zu erklären, daß in einem Falle erst 9 Jahre nach Auftreten des Tumors dieser entfernt wurde, zumal hier ein völlig symptomloser Verlauf charakteristisch ist.

Aber auch ohne vorangegangene Operation finden wir in der Bauchwand die Erkrankung. Es ist zweifellos auffallend, daß die dünnen, widerstandslosen und daher auch für Hernien disponierten Stellen der Bauchwand ausschließlich befallen werden. So finden wir die Erkrankung am Nabel und in der Leistengegend. Anscheinend ohne ersichtlichen Grund stellen sich plötzlich recht erhebliche Schmerzen am Nabel ein. In einzelnen Fällen wird angegeben, daß sich früher am Nabel eine leichte Vorwölbung befunden habe, die sogar zeitweise geschmerzt hat; das sei aber bald wieder besser geworden. Jetzt fällt der Frau auf, daß die Schmerzen periodisch mit dem Unwohlsein auftreten und sich von Monat zu Monat

steigern. Später bildet sich eine kleine blau-schwarz durch die Haut schimmernde Geschwulst am Nabel, die ebenfalls größer wird und mit jeder Anschwellung stärkere Schmerzen verursacht. Die Haut wird u. U. papierdünn, schließlich kommt es zur Fistelbildung, es entleert sich frisches und älteres Blut und bei jeder Menstruation „blutet" die Frau auch am Nabel. Dann bereitet die Diagnose dem Wissenden keine Schwierigkeiten, in den Anfangsstadien wird die zunehmende Dysmenorrhoe auf die Erkrankung hinweisen! — Histologisch sieht man stark cystisch erweiterte Drüsenschläuche in einem dem Endometrium gleichenden Stroma in all den verschiedenen Phasen des monatlichen Cyklus. Die Größe des Tumors kann recht erheblich schwanken, zwischen der eines Kirschkerns und eines kleinen Apfels. In unseren beiden beobachteten Fällen saß der Tumor der Fascie fest auf, ließ sich auf ihr nicht verschieben. Das ist der übliche Befund. In dem Falle 3 konnte auch eine strangförmige Verbindung zum Peritoneum festgestellt werden. Das wird seltener gefunden! Ferner liegt der Tumor auch höchst selten ohne Verbindung mit der Fascie unter der Haut. Balzer fand einmal bei einer Nabel-Endometriose eine deutliche Heterotopie am Sigmoid; deshalb empfiehlt er stets die anschließende Revision der Bauchhöhle. Das dürfte aber wohl nur in Frage kommen, wenn man bei der operativen Entfernung der Geschwulst das Peritoneum ohnedies eröffnen muß, was wie gesagt, häufig unnötig ist. Im allgemeinen aber beobachtet man recht selten, daß bei ein und derselben Patientin an 2 verschiedenen Stellen sich Endometriome bilden. Daher wurde auch in unserem Falle 4, wo vor der Operation die Diagnose Nabel-Endometriom gestellt wurde, diese Diagnose für den gleichzeitig bestehenden Tumor in der linken Leistenbeuge nicht gestellt, sondern man brachte dort die Beschwerden in irgend einen ursächlichen Zusammenhang mit der voran gegangenen Operation. Bei der späteren histologischen Untersuchung stellte sich ja auch heraus, daß es sich hier um ein riesenzellhaltiges Fremdkörpergranulom handelte. Die Riesenzellen waren auch z. T. erkennbar um Fremdkörper herumgebildet, die Nahtmaterial entsprechen konnten. So war hierfür also tatsächlich die frühere Raffung der Lig. rotunda verantwortlich!

Wie am Nabel, so kommen andererseits nicht selten in der Leistenbeuge Endometriosen vor; auch unter unseren Beobachtungen befindet sich eine Endometriose des Lig. rotundum mit allen typischen Symptomen. Es tritt eine Schwellung in der Leistenbeuge auf, die während der Menses größer und schmerzhaft wird. Je oberflächlicher unter der Haut die Schwellung liegt, um so mehr imponiert sie als dunkelblau-rotes Gebilde. Zunächst hält man es für eine Hernie oder Lymphknotenschwellung. Die Schmerzhaftigkeit besteht trotz mancher therapeutischen Maßnahmen unverändert fort; endlich wird operiert und man findet häufig am Grunde eines sonst stets leeren Bruchsackes einen fibrösen, verschieden großen, derben, an ein echtes malignes Neoplasma erinnernden Kno-

ten, meist enthält er im Innern Schokoladencysten. Das Gewebe ist ein bindegewebiges Stroma, in dem man außer den Drüsenschläuchen rote Blutkörperchen und Lymphocyten findet. Häufig besteht bei der Leistenendometriose ein Bruchsack — zum mindesten ist er noch angedeutet; — ist er nicht feststellbar, dann besteht überhaupt keine Verbindung mehr zum Peritoneum. In anderen Fällen wiederum steht die Schwellung in unmittelbarem Zusammenhange mit dem Lig. rotundum, ja man findet sie sogar im Lig. rotundum eingebettet, gewöhnlich in der Nähe des Anulus ing. ext. — Denkt man nur auch an dieser Stelle an das Vorkommen der Endometriose, dann kann man sie bei der Fülle der Symptome nicht übersehen. Dietlein sagt: „Es entsteht ein Krankheitsbild von solcher Plastizität, daß man es nicht verkennen und falsch deuten kann, wenn man nur daran denkt". — Auch in unserem Falle 1 handelt es sich um eine typische Endometriose im Lig. rotundum mit abgelagertem Blutpigment als Beweis der Teilnahme am Menstruationscyklus. —

Wenden wir uns nunmehr der peritonealen Form der Endometriosis extragenitalis zu. In erster Linie haben wir hier uns mit den tumorösen Bildungen am Darme zu beschäftigen. In den Darmabschnitten des Ober- und Mittelbauches werden wir einer Endometriosis so gut wie nie begegnen. Das in Frage kommende Ausbreitungsgebiet liegt im Unterbauch, angefangen von den untersten Teilen des Ileum über das Coecum mit der Appendix bis zu den tiefsten Teilen des Colon ascendens und descendens, ganz besonders häufig aber am Colon sigmoideum und Rektum. Finden wir die Endometriose in der Vorderwand des Rektums lokalisiert, dann bestehen engste Beziehungen zu der Endometriose im Septum rektovaginale. Es empfiehlt sich aber, diese Lokalisation getrennt von den Endometriosen des Darmes zu beschreiben, weil m. E. grundsätzliche genetische Unterschiede bestehen.

Die Lokalisation der Geschwulst im S Romanum oder in der Flexura sigmoidea wird je nach der im Augenblick bestehenden Größe des Tumors ganz verschiedene Erscheinungen hervorrufen. Ist die Schwellung zunächst klein, so wird die Patientin im günstigsten Falle überhaupt noch keine Beschwerden haben, besonders auch dann, wenn sich das endometrische Gewebe in der Darm-Serosa oder — Muskularis eingenistet hat. Allmählich aber ist mit dem Größerwerden auch eine zunehmende Schmerzhaftigkeit während der Menses im Sinne einer Dysmenorrhoe zu beobachten. Ergreift die Geschwulst größere Darmabschnitte oder wächst sie cirkulär, das Darmlumen ergreifend, dann werden Beschwerden im Sinne einer Darm-Verengerung sich einstellen. Immer aber wird die menstruelle Darmstörung, „rectalgie menstruelle", das klinische Bild beherrschen. Mit dem Fortschreiten der Schwellung steht in engster Verbindung das Ergriffenwerden der Darmmucosa, es kommt zu Vorsprüngen der Mucosa in das Darmlumen, sie wird von ihrer Unterlage, der Submucosa, abgehoben, es bilden sich kleine, mit Blut gefüllte

Cysten, schließlich platzen diese während einer Menstruation, und es kommt zu einer spätmenstruellen Blutung aus dem Darm. Histologisch werden neben dem Blute Gewebsfetzchen im Sinne des menstruell abgestoßenen Endometriums gefunden; das kann differentialdiagnostisch gegenüber einem Rectumcarcinom von ausschlaggebender Bedeutung werden. Daß es zu einem Durchbruch der Endometriose in die Darmmucosa kommt, gehört zu den Seltenheiten; immerhin muß man daran denken, wenn während der Menses rektal Blut austritt und rektoskopisch — soweit man sehen kann — normale intakte Schleimhaut vorliegt, daß es sich auch um eine Endometriose der Darmmucosa oberhalb der Flexura sigmoidea handeln könnte. Viel häufiger hält sich das endometrische Gewebe zunächst in den äußeren Darmwandschichten; es kommt auch unter der Serosa zum Weiterwuchern und ringförmigen Umgreifen des Darmes, die peristaltisch ständig arbeitende Muskularis bildet anfangs gleichsam einen Wall gegen die sich ausbreitende Geschwulst, hat letztere aber erst eine gewisse Ausdehnung in der Serosa erreicht, dann wuchert sie auch in die Muskularisschichten hinein, und nun besteht kein Hindernis mehr, um sich auch submukös einzunisten. Ist die Muskularis in größerem Umfange befallen, so kommt es zu Ileus-artigen Erscheinungen und späterhin zu periodisch ständig zunehmenden Stenose-Erscheinungen mit allen folgenden klinischen Auswirkungen (Konjetzny, Oehlecker). Das wesentlichste Symptom sind die heftigen Schmerzen im Unterbauch; schmerzhaftes Völlegefühl, Stuhl- und Windverhaltung kommen hinzu, ferner Erbrechen, erheblicher Meteorismus des Abdomens. Man hört starke Darmgeräusche. Wechselnde Metallie. Darmspülung ist ohne Erfolg. Höchstens bröckeliger Stuhlabgang. Auch durch Abführmittel kein Erfolg, dadurch nur Verschlimmerung. Wenn zur Diagnoseklärung eine Röntgendurchleuchtung unter Kontrasteinlauf gemacht wird, sieht man das Rektum und den anschließenden Teil des Sigmoids bis zu der stenosierten Stelle stark gebläht, ohne daß Kontrastbrei selbst unter starkem Druck ins Colon descendens übertritt; dann handelt es sich freilich um eine sehr erhebliche Stenose. Ist die Verengerung nicht so hochgradig, dann empfiehlt sich stets für die Kontrollaufnahme eine orale Kontrastbreiverabfolgung. So wird an der entsprechenden Stelle die mehr oder weniger starke Verengerung des Darmlumens deutlich werden, in dem man den Speisebrei fingerstark oder gar nur bleistiftstark die Stenose passieren sieht. Außerdem aber wird der Darmabschnitt oberhalb der Stenose durch die Stauung sehr erheblich gebläht erscheinen (bis zu Armdicke). Die Endometriose des Darmes ist zweifelsfrei diejenige Form, die am gefährlichsten ist und die übelsten Folgen mit sich bringen kann. Wenn sie auch vom pathologischen Standpunkte aus wie die anderen Formen eine benigne Neubildung darstellt, so kann sie in ihren Auswirkungen für die Patientin recht infaust enden. Kommt es zur Operation, so findet man einen mehr oder weniger walzenförmigen Tumor; die stenosierte Darmwand ist entzündlich

verändert, die Serosa ist ödematös geschwollen, unter ihr liegt das wuchernde drüsige Gewebe, was sich histologisch bis in die Submucosa verfolgen läßt, in seltenen Fällen gehen die subserösen Drüsen andererseits in die Bauchfellserosa über und münden in die Bauchhöhle; so sind besonders die peritonitischen Reizerscheinungen zu erklären. Ist die Darmmucosa erhalten, so ist zum mindesten eine unregelmäßige ödematöse Wulstung zu sehen. Die Muskulatur ist meist hypertrophisch, die Submucosa verdickt. Histologisch sieht man wiederum das typische Bild des Endometriums: Reichlich Drüsenschläuche mit Schleimhaut und Muskulatur, regelmäßiges und einschichtiges Epithel, die Drüsenkanälchen sind mit einschichtigem cylindrischen Epithel ausgekleidet. Außer den drüsigen Bildungen sieht man noch eigentümliche Knötchen mit ausgesprochen entzündlicher Umgebung als regressive Veränderungen einzelner cystischer Drüsen, worauf besonders Konjetzny hinweist. Zu den sekundären Veränderungen im Gefolge einer Endometriose des Darmes gehört die Colitis. Oberhalb der Stenose kann es durch die Stauung zu einer schweren ulcerösen haemorrhagischen Colitis kommen, die z. T. wie eine akute Darmwand-Phlegmone verlaufen kann; die Kotstauung bedingt die Colitis stercoralis. So kann es sekundär auf Grund der endometrischen Infiltratbildung der Darmwand sogar zur Perforation und Peritonitis kommen. M. E. muß man auch stets eine primäre, durch die Endometriose unmittelbar bedingte Perforation in Erwägung ziehen, besonders dann, wenn es während einer Menstruation zur Perforation kommt und die Geschwulst die ganze Darmwand ergriffen hat. Im Prämenstruum kommt es zu einer Auflockerung des ganzen Gewebes und während der Menstruation zu einer Abstoßung der Schleimhaut. Reicht die heterotope Wucherung von den subserösen Darmschichten bis in die Mucosa und sind subseröse Drüsenschläuche in die Serosa eingewachsen und münden frei in die Bauchhöhle – wie schon beobachtet wurde, – so besteht in der Tat die Gefahr der menstruell primären Perforation. Von der hier geschilderten extremsten Auswirkung einer Darmendometriose bezgl. der Gefahr gibt es alle Übergangsformen bis hin zu der erwähnten völlig symptomlos verlaufenden Anfangsendometriose der Darmwand. Von klinischer Bedeutung bleibt zur Stellung der Diagnose die menstruelle Abhängigkeit der Beschwerden im Anfang und der verhältnismäßig gute Körperzustand der Patientin; einen kachektischen Zustand, wie er für das Carcinom, was differential-diagnostisch am meisten in Frage kommen wird, charakteristisch ist, wird man nicht finden. Gerade die zunächst lange Zeit vorhandenen nur menstruellen Beschwerden bei der Endometriose und die intermenstruelle Beschwerdefreiheit sichern einen gut bleibenden Allgemeinzustand der Frauen. Ferner kommt sehr viel darauf an, daß eine gute Anamnese erhoben wird. Die gute Anamnese, möchte ich sagen, bedeutet für jede Krankheit die halbe Diagnose, für die Endometriose aber ist sie nahezu die ganze Diagnose!

Handelt es sich um eine Endometriose des Rektums, so werden wir ein diagnostisches Hilfsmittel heranzuziehen haben, was uns leider bei der Endometriose der übrigen Darmabschnitte nicht vorwärts bringen kann: Die Rektoskopie. Bei der Rektumendometriose schiebt sich die Schwellung fast stets bis unter die Mucosa vor, ja greift auf die Mucosa selbst über; so kann uns die Rektoskopie in zweierlei Hinsicht von Werte sein. Einmal wird man überhaupt die Anwesenheit einer Endometriose feststellen können, und zweitens eine Aussage über ihren Sitz machen können. Es genügt aber nicht, es wäre sogar falsch, wollte man sich mit einer einmaligen Rektoskopie begnügen. Im Gegenteil muß öfters im Ablaufe eines monatlichen Cyklus rektoskopiert werden. Es ist häufig, daß die Patientin in die Sprechstunde kommt und über heftige Mastdarmschmerzen während der letzten Menstruation klagt, vielleicht auch über rektale Blutungen. Sie hat die Periode erst abklingen lassen, bis sie den Arzt aufsucht. Vermuten wir eine Endometriose und wollen rektoskopisch untersuchen, so sehen wir vielleicht gar keine Schwellung mehr, höchstens an umschriebener Stelle eine etwas gerötete, leicht entzündete Mucosa. Der Geübte wird zwar auch dann seine diagnostische Vermutung erhärten, aber dennoch wird er die Patientin nach 14 Tagen nochmals untersuchen und die Schleimhaut betrachten, an der nun vielleicht überhaupt nichts mehr zu sehen ist, im übrigen aber die Frau genau ausfragen, ob sie auch jetzt Blutabgang rektal bemerkt habe, was für gewöhnlich bei einer Endometriose nicht der Fall ist. Dann wird ein drittes Mal nach Eintritt der Menses das Rektoskop eingeführt: Nun bietet sich je nach der augenblicklichen Größe der Geschwulst das typische menstruierende Schleimhautgewebe. Eine mehr oder weniger große Geschwulst ist mit geschwollener Mastdarmschleimhaut bedeckt. Stellenweise ist letztere zerstört und das blutende Endometrium ragt in das Darmlumen hinein. Vielleicht ist durch die menstruelle Anschwellung das ganze Darmlumen verlegt; so daß es zu einer Stuhlverhaltung mit ihren Folgen (s. o.) kommt. Nach Abklingen der Menses bleibt nur noch eine harte Stelle mit bräunlicher, leicht zerklüfteter Schleimhaut zurück. Besteht die Erkrankung schon länger, dann findet man freilich auch im Intervall eine höckerige Darmwandgeschwulst, u. U. mit verschieden kleinen Cysten, mit nur z. T. erhaltener Mastdarmschleimhaut bedeckt. Dann wird auf jeden Fall auch eine Probeexcision gemacht werden müssen. Im allgemeinen aber ist die Darmmucosa noch nicht vom endometrischen Prozeß befallen, wenn die Patientin wegen menstrueller Stuhlbeschwerden den Arzt aufsucht. Dann sieht man bei der rektoskopischen Untersuchung über dem Tumor die völlig unversehrte Mastdarmschleimhaut und bei mehrmaliger Rektoskopie die menstruelle Abhängigkeit der Schwellung. Es ist aber auch verständlich, daß z. Zt. der Menses genommene Abführmittel in keiner Weise Besserung bringen können, sondern die Stuhlbeschwerden nur erheblich verstärken und sekundär durch die zunehmende Reizung der den Tumor bedeckenden Schleimhaut eine Entzündung auslösen

und somit der endometrischen Wucherung in der Mucosa einen neuen Ausbreitungsboden ermöglichen. In ähnlicher Weise sind z. Zt. der Menses gegen die ungeklärten Stuhlbeschwerden verordnete warme Einläufe oder gar Sitzbäder kontraindiziert, da durch die damit erzeugte Hyperämie die Verlegung des Darmlumens nur noch verstärkt wird; dagegen empfiehlt sich nach Abklingen des Unwohlseins einen rektalen Einlauf oder ein Sitzbad zu verordnen, dann wird man durch die angeregte Peristaltik und durch die Erweichung der gestauten Stuhlmassen die Ausscheidung erleichtern. Für das Verständnis der klinischen Erscheinungen einer Darmendometriose ist also von Wichtigkeit, daß das endometrische Gewebe von der Serosa infiltrierend in die untergelagerten Gewebe gelangen kann, durch die Muskelschichten in die Submucosa, ja sogar bis in die Mucosa. In der Submucosa, z. T. auch in der Mucosa selbst, kommt es vielfach zu cystischen Erweiterungen. Die Schleimhaut wird faltig vorgestülpt; sitzt die Geschwulst mehr in den äußeren Schichten, so kann auch die Muskelschicht ins Darmlumen mit vorgeschoben werden. Sitzt der Tumor an umschriebener Stelle der Darmwand, dann kommt es so zu einer polypenartigen Einstülpung in die Darmlichtung, greift die Geschwulst aber circulär um die ganze Darmrundung, dann entsteht eine ringförmige sphincterähnliche Verengerung = eine echte Stenosierung! — Erwähnenswert ist es besonders im Hinblick auf die Therapie, daß bei ausgedehnten Darmendometriosen stets erhebliche Verwachsungen auf Grund entzündlicher Vorgänge der Umgebung angetroffen werden. Gerade auch durch diese Verwachsungen besteht eine erhöhte Ileusgefahr. Payr fand bei einem Rectosigmoid-Typ eine schlingenförmige Aufrollung der Sigmaschlinge mit erheblichen Verwachsungen im Sinne eines Subileus, so daß er auch die radikale Operation aufgeben mußte und sich mit der Anlage eines Anus praeter begnügte (s. u.). —

Finden wir die Endometriose in einem oberen Darmabschnitt, etwa am unteren Ileum oder an der Appendix, so ist in den meisten Fällen auch an anderen benachbarten Stellen verstreut endometrisches Gewebe zu beobachten; ganz besonders muß man das kleine Becken absuchen, um evtl. die kleinen knötchenförmigen Gebilde zu entdecken, die meistens subserös gelegen sind. Häufig sind es kleine Blut- oder Teercysten, die unter dem Peritonealüberzug stecknadelkopf- bis linsengroß dunkelblaurot hervorschimmern. — Ist die Appendix befallen, so finden wir für gewöhnlich die tumoröse Infiltration an der Spitze; diese erscheint dann kolbig aufgetrieben, ähnlich wie wenn ein Kotstein in ihr läge. Gerade bei der Appendixendometriose findet man ab und zu auf dem Darm der Umgebung kleine haemorrhagische Knötchen. Tube und Netz sind oft mit dem endometrischen Gewebe verwachsen. Die Lieblingslokalisation im Darmgebiet ist auch weniger die freie Darmwand als vielmehr der Mesenterialansatz. Von hier aus geht dann die mächtige Wucherung aus, die histologisch von einer cirkulären Hypertrophie der Muscularis propria begleitet ist, worauf Konjetz-

ny besonders hinweist. Der Hauptteil der metrioiden Bildung liegt als dünne Drüsenschläuche in der breiten tumorartigen Verdickung im Mesenterialansatz, in der Umgebung das zellreiche Stroma. Die drüsigen Gebilde sind in der Nachbarschaft der großen Gefäße besonders angehäuft. Ferner wird in seltensten Fällen ein Einwuchern in Lymphknoten von cystisch erweiterten Drüsen beobachtet, deren Zellen einen großen Haemosideringehalt aufweisen.

Was von verschiedenen Autoren als Endometriosis retrocervicalis bezeichnet wird, ist im Grunde nichts anderes als eine Endometriosis in der Excavatio rectouterina (oder Douglas); durch den Ausdruck retrocervical soll in der Hauptsache wohl zugleich eine genetische Erklärung gegeben werden. Es soll auf den Ursprung von der hinteren Cervixfläche her hingedeutet werden. Andererseits aber kann man auch die primäre Ansiedlung in der Douglastasche selbst verteidigen (s. u.). Wir finden bei der retrocervicalen Endometriose wie bei der gewöhnlichen Darmendometriose eine mehr oder weniger große knötchenförmige subperitoneal gelegene tumoröse Schwellung, die gerade häufig von hier aus die Tendenz hat, auf die Ampulle des Rektums überzugreifen und das Rektum zangenförmig einzuengen. Bei Rektumtumoren der Frau muß man eben stets an Endometriose denken! Die genaue Anamnese wird auch hier klärend wirken. Die rektoskopische Untersuchung kommt hinzu. Außerdem untersuche man grundsätzlich jeden resezierten Darmtumor mikroskopisch. Ganz gewiß wurden früher Endometriosen des Dickdarms als Ca. operiert, ohne genauer mikroskopisch zu untersuchen; diese Fälle halfen dann die recidivfreien Tabellen der Ca.-Operationen auszufüllen! — Manuell fühlt man im hinteren Scheidengewölbe meist eine harte, schmerzhafte Resistenz, die Schleimhaut läßt sich darüber kaum verschieben. Die Rektalschleimhaut ist aber meist verschieblich. Hier kommt es besonders häufig zu Verwachsungen mit den Adnexen -- es wird eine Adnexitis diagnostiziert, — mit der Flexura sigmoidea, mit Dünndarmschlingen oder mit dem Netz. Menstruelle Verschlimmerung, Dysmenorrhoe, Kreuzschmerzen (evtl. Operation wegen Retroflexio uteri), rektale Blutungen, Rektum-Okklusion und Kohabitationsbeschwerden führen hier zur Diagnosestellung. Aber auch auf das parametrale Gewebe entlang den verschiedenen Ligamenten greift die Endometriose über. So wurde früher wohl verschiedentlich eine Parametritis, Paravaginitis nodosa festgestellt. In seltenen Fällen kann es so zu einer völligen Ausmauerung der ganzen Umgebung kommen. Hier immer noch von einer benignen Wucherung zu sprechen, fällt schwer, doch fehlen eben jegliche Metastasenbildungen! So konnte in ganz seltenen Fällen eine Ummauerung des unteren Ureterabschnittes auf der einen Seite gefunden werden. Der Ureter war in schwielige Massen eingebettet, es kam zu einer Hydronephrose, die Niere wurde daraufhin operativ entfernt! Aus dem Ureterstumpf kam es aber später — wie cystoskopisch festgestellt wurde — zu periodi-

schen Blutungen, so erst kam man zur richtigen Diagnose. Sind die übrigen retrocervicalen Symptome nicht so ausgesprochen deutlich, dann kann in einem solchen Falle die Erkennung des Krankheitsbildes unmöglich sein. Doch sind das allergrößte Ausnahmefälle.

Von der retrocervicalen Endometriose unbedingt zu trennen und gesondert zu betrachten ist die Endometriose im Septum recto-vaginale, einmal schon wegen der unterschiedlichen anatomischen Verhältnisse und andererseits auch aus pathogenetischen Gründen. Auch in meinem Übersichtsschema ist die Septum-Endometriose in die genitale Form der Endometriosis externa eingeordnet, und nicht in die extragenitale, zu der hingegen die Endometriosis retrocervicalis als eine Wucherung im Douglas mit Recht gehört. Es erfolgt die Besprechung der Endometriose des Septum rekto-vaginale hier aus klinischen Gründen; das Krankheitsbild tritt nämlich gewöhnlich mit Beschwerden am Mastdarm in Erscheinung; d. h. erst dann, wenn der Arzt zugezogen wird. In diesem Stadium hat es deshalb manches mit den Darm-Endometriosen gemeinsam. Unser Fall 5 stellt in unbedingt typischer Weise eine Septum-Endometriose dar; diese endometrische Erscheinungsform ist außerordentlich selten; eine einwandfreie eindeutige Mitteilung habe ich in der Literatur kaum gefunden. Bis auf eine kürzlich von Vogt beobachtete Veröffentlichung mit carcinomatöser Entartung (s. u.); stets handelte es sich um hochsitzende Fornix-Endometriosen, die im hinteren Scheidengewölbe palpiert wurden und daher doch zu den Douglasendometriosen zu rechnen wären. Somit bedarf der von uns beobachtete Fall besonderer Besprechung: Die Patientin war früher nie erheblich krank, war seit einigen Jahren — was mir besonders wesentlich erscheint — wegen recidivierender Portio-Polypen in fachärztlicher Behandlung. 2 Monate, bevor sie zur Operation kam, stellten sich die typischen endometriotischen Beschwerden ein, vor allem die Dysmenorrhoe und begleitende krampfartige Mastdarmbeschwerden im Sinne beginnender menstrueller Stenose-Erscheinungen, Obstipation und Versagen aller Abführmittel, Kohabitationsbeschwerden, gürtelförmige Ausstrahlungen vom Mastdarm her, auch in die Oberschenkel, Rückenschmerzen; Allgemeinbefinden leidlich, keine Gewichtsabnahme. Unangenehmes Fremdkörpergefühl im Mastdarm. Kein rektales menstruelles Bluten. Bei digitaler Untersuchung ließ sich ein gut wallnußgroßer, mittelharter Tumor im unteren Teile des Septums tasten, weder die Vaginal-, noch die Rektal-Schleimhaut ließ sich über ihm verschieben. Die Vaginalschleimhaut über dem Tumor nahm am menstruellen Cyklus teil, die Rektalschleimhaut war mit dem tumorösen Gewebe noch nicht so fest verlötet und durchwachsen, sonst hätte man auch hier die menstruelle Blutung beobachten müssen. Es blieb lediglich bei einer sehr erheblichen, außerordentlich schmerzhaften menstruellen Anschwellung und damit Verlegung des Darmausganges. Bei einem solchen Befunde kann mit Sicherheit angenommen werden, daß der ganze Prozeß natürlich länger als 2

Monate bestand, aber erhebliche Beschwerden stellten sich erst in dieser Zeit ein. Die Patientin wurde unter der Diagnose Endometriose operiert. Die Geschwulst mußte von der Scheide aus zusammen mit der veränderten Schleimhaut entfernt werden. An der Rektumwand konnte nicht radikal vorgegangen werden, weil sonst eine Gangrän zu befürchten wäre. Patientin ist jetzt beschwerde- und recidivfrei, nachdem einige Monate nach der Operation eine Plastik[5]) am Vaginaleingang zur Wiederherstellung der anatomischen Verhältnisse ausgeführt worden ist.

Um die Vorwölbungen der Scheidenwand besser zu sehen, kann man auch das Kolposkop zu Hilfe nehmen. Die quere Faltenbildung der Hinterwand an der befallenen Stelle fehlt, außerdem kann man in der Schleimhaut so auch die feinsten Öffnungen sehen, evtl. die multiplen Fistelbildungen, durch die das endometrische Gewebe durch die Mucosa in die freie Scheide menstruiert! So stellt die von uns beobachtete Endometriose des Septums in absolut typischer Weise eine heterotope Schleimhaut-Wucherung dar, bietet aber für diese spezielle Lokalisation manche wichtige Besonderheit, bedenke man nur, daß also auch die endometrisch veränderte Scheidenwand menstruieren kann, worauf ich später noch zurückkomme.

Endlich wäre innerhalb dieser peritonealen Gruppe die Endometriose der Blase zu besprechen; liegt die Vesica urinaria auch extraperitoneal, so gehört die endometrische Wucherung der Blasenwand dennoch aus genetischen Gründen zu der peritonealen Gruppe. Die Endometriose der Blasenwand ist eine extrem seltene Form, wenn wir von der eben geschilderten Septum-Endometriose absehen, und kann im besonderen Maße Anlaß geben zu urologischen Fehldiagnosen. Die Heterotopie ist in weitgehendem Maße mit der Darm-Endometriose zu vergleichen oder auch mit der retrocervicalen Endometriose. Wie es in der Excavatio recto-uterina zu einer Wucherung kommt, so auch in der Excavatio vesico-uterina. Daß die Excavatio posterior weit häufiger befallen ist als die Excavatio anterior, erklärt sich leicht aus der Lage des Uterus und der tieferen Lokalisation der Excavatio posterior im Becken. Sie ist eben der eigentliche „Schlammfang". Es liegt auf der Hand, daß die Blasen-Endometriose sich in der Hauptsache in menstruellen Miktionsbeschwerden äußern wird. So lange die Schwellung klein ist, treten die Beschwerden nur z. Zt. der Menses auf, und dann auch nur beim Urinieren. Die Blasenmuskulatur kontrahiert sich, dabei übt die kleine Geschwulst auf ihre Umgebung einen schmerzhaften Druck bezw. Zug aus. Auch beim allmählichen monatlichen Größerwerden des Tumors bleibt es zunächst bei der Dysmenorrhoe — ja die Schmerzen werden von der Frau direkt ins innere Genitale gelegt, zumal sie nun nicht mehr allein an die Miktionen gebunden sind, sondern häufig unabhängig vom Urinieren plötzlich krampf-

[5]) Operateur: Dr. Walter Schmidt, Halle.

artig sich einstellen, wohl eine Folge des Zuges, den die in der Periode anschwellende Geschwulst auf die zwischen 2 Miktionen sich immer stärker anspannende Blasenwand ausübt. In diesem Stadium ist es verständlich, daß auch schon kurz vor beginnender Periode durch die hormonal bedingten Schleimhautgeschwulst-Veränderungen Beschwerden auftreten können. Außerhalb der Periode, besonders im Intervall, sind bei bestehender Blasen-Endometriose noch keine Beschwerden angegeben worden. Die Kranken haben außerdem während der menstruellen Miktionsbeschwerden einen sich allmählich steigernden Harndrang infolge des ständigen Reizes auf die Blasenmuskulatur. Schließlich ist verhältnismäßig häufig eine Haematurie beobachtet worden, es kommt zu einer menstruellen Blutung natürlich nur, wenn die Endometriose die Mucosa mit ergriffen hat. Auch innerhalb der Blasenwand ist ein verschiedener Sitz der Endometriose denkbar und beobachtet. Die submucöse Geschwulstbildung ist die häufigste, dann findet man auch sehr bald ein Übergreifen auf die Mucosa. Seltener sind der subseröse und intramurale Sitz der Knoten; dann wird natürlich das Symptom der Haematurie zunächst fehlen; eine solche endometrioid infiltrierte Masse in der hinteren intakten Blasenmuskulatur beobachtete Plaut. — Sitzt der Tumor an der Grenze von Uterus und Blase direkt am Grunde der Excavatio vesico-uterina subperitoneal (solche Fälle beobachteten u. a. Ottow und Joseph), kommt es u. U. zu intramenstruellen krampfartigen Schmerzen im Unterbauch bis zum Kollaps, so daß das Bild einer Extrauteringravidität vorgetäuscht werden kann. Durch die menstruelle Anschwellung der Geschwulst kommt es zu einer Dehnung des Peritoneums und vielleicht zur Blutung in das Peritoneum; bei einer vorgenommenen Punktion entleert man Blut. Tritt aber eine Haematurie auf, dann kann man sicher sein, daß der Prozeß sich bis zur Submucosa und Mucosa entwickelt hat. Dann gilt es vor allem maligne Tumoren auszuschließen, worauf Vogt besonders hinweist, auch Settergren. Mit Hilfe der Cystoskopie läßt sich die Diagnose eindeutig sichern, allerdings ist eine einmalige Cystoskopie zu verwerfen, man muß innerhalb eines Menstruationscyklus am besten 3 mal cystoskopieren: Im Intervall wird man kaum einen abnormen Befund erheben, im günstigen Falle eine bläulichrot gefärbte, mäßig große umschriebene Schwellung, stets mit intakter Mucosa bedeckt, in den überwiegenden Fällen in unmittelbarer Nähe einer Uretermündung. Kurz vor der Periode wird man schon eine Größenzunahme und dunklere Verfärbung der Schwellung sehen, und während der Periode liegt dann unter der durchbrochenen Mucosa das menstruelle Gewebe frei, so kommt es zur Haematurie. Untersucht man überdies das Urinsediment mikroskopisch, so findet man neben dem reinen Blut auch Gewebsfetzen von Endometrium. Einige Tage nach beendeter Menstruation ist dann kaum noch die Schwellung zu bemerken. Die Schleimhaut ist wieder hergestellt, vor allem haben

auch die krampfartigen Schmerzen spontan nachgelassen. Es wird keine großen Schwierigkeiten bereiten, dieses an sich außerordentlich seltene Krankheitsbild zu diagnostizieren, sofern man nur an den Symptomenkomplex der Endometriose denkt. —

Nunmehr käme ich zur Besprechung der genitalen Form der Endometriosis externa. Aus praktischen Gesichtspunkten wurde die hierher gehörige Septum-Endometriose schon an anderer Stelle behandelt, so daß jetzt die endometrischen Erscheinungen am Ovar, am Serosaüberzug der inneren Genitalien, an den Parametrien und schließlich die Endometriosis interna selbst zu beschreiben wären. Damit begebe ich mich über das chirurgische Aufgabengebiet hinaus in die rein gynäkologischen Krankheitsformen; daher sei gestattet, daß ich mich bei der klinischen Besprechung dieser Endometriosen kürzer fasse, andererseits muß in dieser Zusammenfassung wenigstens andeutungsweise darauf eingegangen werden, weil die genetischen Theorien z. T. auf diesen gynäkologischen Endometriosen sich aufbauen oder auf sie zurückgreifen. —

Wie tritt also die Endometriose am Ovar in Erscheinung? Auch hier steht zunächst die Dysmenorrhoe im Vordergrund, aber dann handelt es sich schon um einen länger bestehenden Prozeß am Ovar. In den Anfangsstadien wird die Heterotopie vollkommen schmerzlos und ohne sonstige Anzeichen sich entwickeln. Allmählich aber wird das endometrische Gewebe unter dem Ovarial-Überzug durch die menstruellen Veränderungen immer größeren Raum einnehmen, es wird zur Bildung von Cysten kommen, in denen sich Blutpigment und Schleimhautreste ansammeln; so entstehen die Schokoladencysten. Nicht zu verwechseln sind diese Bildungen mit den Ovarial-Haematomen. Diese haben bekanntlich ihren Ursprung in den mit der Menstruationsblutung ebenfalls parallelen cyklischen Blutungen in dem rückgebildeten Follikel (Corpus luteum). Wenn diese das gewöhnliche Maß überschreiten, bilden sich blutige Körper = Corpora haemorrhagica und u. U. mit Blutgerinnsel gefüllte Cysten: Ovarialhaematome. Diese können platzen und ergießen sich als große Haematome in den Douglas. Die Schokoladencysten sind davon grundsätzlich zu unterscheiden, sie bilden sich auf Grund des heterotopen Endometrium. Meist handelt es sich bei den Ovarendometriosen um eine Adenofibrosis, selten nur lassen sich auch Muskelelemente finden (Adenomyosis), worauf Vogt und Pick hinweisen. Wir finden stecknadelkopfgroße haemorrhagische punktförmige Fleckchen bis zu blutgefüllten Cysten mit einem Durchmesser von 15 cm. Auch die Schokoladencysten platzen unter dem Druck der Menstrualhyperämie und haben nach starken Entzündungen oft schwerste Verwachsungen unter erheblicher Ausdehnung und Festigkeit zur Folge. Während der Menstruation kommt es neben der Dysmenorrhoe zu heftigen peritonitischen Reizerscheinungen. Diese Schokoladencysten sind außerordentlich

häufig. Vogt beobachtete in nahezu ¼ aller gynäkologischen Operationen Ovarialhaematome und stellt sie hinter den Myomen an zweite Stelle; ohne Zweifel versteht er unter Ovarialhaematomen die endometrischen Schokoladencysten und die Corpus luteum-Haematome. Beide Krankheitsbilder mögen sich zahlenmäßig etwa die Waage halten. Ein diagnostisches Hilfsmittel für die Ovar-Endometriose gibt Vogt u. a. an: Bei dem vorsichtigen Versuch einer Pertubation wird man meistens die Tuben durchgängig finden; so hat man ein wesentliches differential-diagnostisches Moment gegen Go., Tbc. und puerperalen Infekt. Ferner wird die B.S.G. nur eine leichte Beschleunigung oder sogar normale Werte zeigen (gegenüber der akuten Go.); die Zahl der Leukocyten ist nicht vermehrt. Unter der Entwicklung der Schokoladencysten kommt es häufig zur sekundären Sterilität. Histologisch stellt nach Terasaki die innerste Wandschicht der Schokoladencyste einwandfrei eine hyperplastische Uterusschleimhaut dar. Und Hinrichsmeyer hatte Gelegenheit eine ovarielle Schokoladencyste bei bestehender Schwangerschaft zu untersuchen und fand im Bereiche der endometrischen Wucherung eine deutliche deciduale Reaktion des ovariellen Stromas. Seitz und viele andere sehen in dem Vorhandensein der Schokoladencysten einen wichtigen Faktor für spätere Aussaat; kommt es zur Ruptur der Cyste, so entleert sich der Inhalt in das Douglas-Peritoneum. Einerseits kommt es zu Verklebungen und Verwachsungen, andererseits zur Bildung von Conglomerat-Tumoren: Das lebensfrische Endometrium findet Raum für neue Heterotopien (s. Genese). —

Die isolierte Endometriose der Parametrien ist wohl überhaupt noch nicht beobachtet worden, immer handelt es sich dann um einen Nebenbefund. Meistens werden die peritonealen monatlichen Reizerscheinungen im Vordergrund stehen. Die Nähe der Ureteren kann zu einer sehr unangenehmen Komplikation führen: Kompression eines oder beider Ureteren mit allen üblen Folgeerscheinungen.

Ganz ähnliche Erscheinungen wie die Ovarendometriose macht auch die Endometriose der Tubenwand. Durch die endometrische Fehlbildung in der Tube kommt es zu einer Teilnahme der Schleimhaut am menstruellen Cyklus, zu einer Anschwellung und zur Bildung kleiner Blutcysten oder gar zur echten Blutung. Die Fimbrien der Tube verkleben, und das abdominale Ostium verschließt sich. Handelt es sich um einen verhältnismäßig eng umgrenzten heterotopen Bezirk, so wird es auch nur allmählich zu einer Blutansammlung kommen: So entstehen die Schokoladen- oder Teercysten der Tube, die auch erst nach Überschreiten einer gewissen Grenze peritoneale Reizung verursachen. Selbstverständlich ist die Dysmenorrhoe bei einer noch so kleinen Teercyste ein untrügliches Diagnostikum. Ganz anders, wenn eine breitbasige Heterotopie sich in der Tube eingenistet hat, dann kommt es zu ent-

sprechend stärkeren Blutungen, was Seitz erwähnt, mit akuter Haematosalpinx unter stürmischen, der Tubenruptur oder dem stielgedrehten Adnextumor ähnlichen Erscheinungen. Bei einer Polymenorrhoe der Frau kann es natürlich bei einem relativ kleinen heteropen Bezirk auch schon zu einer stürmischen Haematosalpinx kommen. Umgekehrt wird bei bestehender Fettsucht und Oligomenorrhoe sich statt Blut nur ein trübseröses Sekret ansammeln, es entsteht eine Hydro-Haematosalpinx, die natürlich genau die gleichen Symptome hervorruft: Sich ständig steigernde dysmenorrhoische Beschwerden und peritoneale Reizerscheinungen stehen im Vordergrund. Es ist leicht verständlich, daß eine endometrische Tube, solange sie nicht cystisch verändert ist, ganz besonders die Eiansiedlung begünstigt, so kommt es häufig zur Tubar-Gravidität, aber auch bei normaler Intrauterin-Gravidität beteiligt sich die veränderte Tubenmucusa an der decidualen Umwandlung. Ein Teil der Autoren, besonders Chiari, stellt einen Zusammenhang der Endometriose und der Salpingitis isthmica nodosa her; die knotige Salpingitis im Bereiche des Isthmus auf der Basis einer Infektion (Go., Tbc. usw.) oder einer Entwicklungsstörung stelle einen endometroiden Zustand her. Er folgert, daß aus diesem durch Entzündung geschaffenen Endometrium-ähnlichen Zustand durch Metaplasie eine eigentliche Endometriose sich entwickeln kann. Er unterscheidet darüber hinaus die postinfektiöse Endometriose nach vorausgegangenen Salpingitiden von der postoperativen Endometriose nach vorausgehender Salpingektomie. Daß derartig veränderte Tuben auch zugleich Sterilität bedeuten, ist klar. Eine Pertubation gelingt nicht. (Vogt). Ist das abdominelle Ostium der Tube nicht verklebt und kommt es nicht zur Teercystenbildung, sondern allein zur Menstruation der Tubenwand, dann tritt das Blut in die Bauchhöhle, das hat ebenfalls Verwachsung und u. U. eine Pelveoperitonitis zur Folge; daß dann das Ovar häufig mitbetroffen wird, liegt auf der Hand, ja ausgestreutes Endometrium findet hier einen guten Wachstumsboden, es kommt zur Adenofibrosis ovarii.

Auf die prinzipiellen Unterschiede der Endometriosis externa und interna bin ich oben schon eingegangen, das für die Adenomyosis uteri Charakteristische sei hier noch kurz erwähnt: Im Vordergrund steht die Uterus-Vergrößerung infolge der oft auf weite Strecken diffusen drüsigen Durchsetzung des Myometriums, ferner die Dysmenorrhoe und die verlängerten Menses. Histologisch sieht man bei einem Schnitt senkrecht durch die Wandung in die Tiefe eindringende Inseln und Züge von Drüsen, von zellreichem Stroma umgeben. Das sind die heterotopen Schleimhautwucherungen, z. T. findet sich eine typische Schleimhauthyperplasie zwischen den Muskelbündeln; alle diese Inseln bildenden Drüsenröhren sind Fortsetzungen der Mucosadrüsen. Wichtig ist, daß sich in den Lymphwegen niemals Drüseninseln antreffen lassen. Makroskopisch zeigt ein solcher Schnitt durch die Uteruswand wabige

Struktur! So sind auch alle anderen Symptome leicht einzusehen: Die verlängerten und verstärkten Blutungen erklären sich aus diesem Befund. Außer dem normalen Endometrium nehmen auch diese myometralen Mucusainseln an der Menstruation teil; dadurch wird die Blutung stärker, natürlich auch schmerzhaft; außerdem aber infolge der Druckstauungen in diesen oft verlegten Inselgebieten kommt es zu den verlängerten Menses, es ist erst ein bestimmter Druck nötig, dann erfolgt der Einriß in die Gefäßwandung und dadurch oft am Ende der physiologischen Menstruation eine erneute starke Blutung. Ist die Ausdehnung der Endometriosis interna eine besonders große und besteht daher eine sehr starke Genitalhyperämie, dann stellen sich unter Hinzutreten entzündlicher Reizzustände gelegentlich auch Blutungen im Intervall ein, was Seitz betont; diese Blutungen werden dann gewöhnlich durch größere Anstrengungen ausgelöst, häufig findet man dann auch vermehrten Fluor. Zur Diagnosestellung genügen aber diese Blutungen noch nicht, was u. a. Vogt hervorhebt, besonders auch dann nicht, wenn es in schwersten Fällen von der Polyhypermenorrhoe zu Metrorrhagien, oder evtl. in der Menopause zu Dauerblutungen kommt (mit sekundärer Anämie), eine Reihe anderer gynäkologischer Erkrankungen muß erst ausgeschlossen werden. Vor allem denke man an die Metropathia haemorrhagica und an das Carcinom. Ergibt aber die Abrasio nichts Besonderes, und kommt es danach nicht zum Stillstand der Blutungen und versagen alle anderen therapeutischen Maßnahmen, z. B. Ätzung mit Eisenchlorid, Jod, medikamentöse Behandlung, Röntgenstrahlen, dann denke man stets an eine Endometriosis interna, ganz besonders auch dann, wenn man bei bimanueller Untersuchung den Uterus vergrößert und verhärtet findet; ein sehr zuverlässiges Diagnostikum ist die erfolglose Abrasio bei atypischen Blutungen! Ferner werden bei wiederholter vaginaler Untersuchung im Verlaufe des ovariellen Cyklus die Größenschwankungen in Betracht zu ziehen sein. Im Prämenstruum vergrößert sich der an sich harte, angeschwollene Uterus cyklisch; nach den Menses erfolgt die Abschwellung. Die Wandverdickung kann 3 - 5 - 10 cm betragen. Ferner kann es auf nervösem Wege hin und wieder zu Blasen- und kurz dauernden Mastdarmkrämpfen kommen. Oft breitet sich die Endometriose in der Submucosa aus, dann ragt die Wucherung in das Uteruslumen hinein, gar nicht selten sieht man sie vorwiegend einseitig entwickelt: Das bedeutet eine Verlagerung der Uterushöhle (Dietrich). Am meisten aber wuchert das Schleimhautgewebe ins Myometrium hinein und bildet dort die heterotopen Knoten. Selten nur findet man in den äußeren Schichten des Uterus die Endometriose: Bei der subserösen Endometriose müßte man schon von einer Adenomyosis externa sprechen. Ein beliebter Sitz ist auch der Tubenwinkel, man spricht von Adenomyosis isthmica; hier finden sich fließende Übergänge zur endometrioiden nodösen Salpingitis Chiari's. Die wabige cystische Durchwachsung findet sich am typischsten in der Cervixwand, am gefährlichsten ist hier

der Übergang zur Endometriosis retrocervicalis (s. o.) wegen der Neigung, ins Lig. sacrouterinum und ins paravaginale und pararektale Bindegewebe zu infiltrieren und dort wichtige Organe zu umschnüren. Vogt bemerkt noch, daß bei bestehender Endometriosis interna eine Gravidität durchaus möglich ist; die verlagerten Drüsen nehmen natürlich wiederum an der decidualen Reaktion teil, dies kann allerdings mit unerwünschten Komplikationen einhergehen: Durch die deciduale Umwandlung kommt es zu einer hyperämischen Vergrößerung der Drüsen und einer Auflockerung des Gewebes; der Uterus wird brüchig und ein weiterer Schritt führt zur spontanen Uterusruptur, zumal wenn andere hierfür günstige Bedingungen dazutreten! —

Damit schließe ich die klinischen Betrachtungen der einzelnen Krankheitsbilder ab und füge unmittelbar eine differentialdiagnostische Würdigung der Endometriosen an. Die extraperitonealen Endometriosen müssen sorgsam von Hernien unterschieden werden. Sowohl die Nabel-, wie auch die Leistenendometriose kann zunächst und bei flüchtiger Untersuchung mit Brüchen verwechselt werden, und zwar kann eine Hernia reponibilis wie irreponibilis diagnostiziert werden. Ähnlich geht es u. U. mit den Endometriosen in Laparotomienarben. Allerdings muß dann schon recht oberflächlich bei der Untersuchung vorgegangen werden. Eine Hernia post operationem fühlt sich ganz anders an als eine endometrische Wucherung. Der Bruch hat zumeist eine weiche Konsistenz und läßt sich eindrücken; beim Pressen und Husten tritt er deutlicher hervor, die Haut über ihm spannt sich dann mehr an, ist jedoch leicht verschieblich. Bei der Endometriosis umbilicalis, inguinalis und post laparotomiam bestehen genau umgekehrte Verhältnisse: Die Schwellung hat eine bestimmte Konsistenz, die sich nicht ändert, meist ist sie ziemlich fest und die Haut läßt sich — wenn die Patientin zum Arzt kommt — gewöhnlich nicht mehr über der Schwellung verschieben. Die Wucherung hat das Unterhautzellgewebe befallen, ja in den fortgeschrittenen typischen Fällen ist die Haut durchbrochen; wenn es nicht soweit gekommen ist, so schimmert der Tumor blaurot durch die Haut hindurch. Bei den Narbenknoten muß man fernerhin an Ca.-Metastasen der Haut denken. Hier wird wesentlich sein, ob eine Ca.-Operation vorausgegangen ist. Muß man bei der Excision die Bauchhöhle eröffnen und findet man auch auf dem Netz Knoten, so handelt es sich nie um Endometriose; das Netz ist kein Implantationsboden für diese Geschwulst. Bei jeder differentialdiagnostischen Betrachtung muß aber in vorderster Linie die Anamnese stehen: Die Beteiligung am Menstruationscyklus wird auf den richtigen Weg lenken. —

Bei der Endometriose des Dickdarms muß das Carcinom ausgeschlossen werden, insbesondere das Ca.-rekti, aber auch -sigmoidei. Das kann häufig außerordentlich schwierig sein, ja selbst während der Operation ist es oft noch nicht zu entscheiden. Das in-

filtrative Wachstum der Endometriose macht dem Carcinom außerordentlich ähnliche Bilder. Dann bringt erst die histologische Untersuchung die endgültige Lösung. Deshalb muß in günstig gelagerten Fällen, d. h. wenn der Tumor rektal erreichbar ist, eine Probeexcision gemacht werden. Doch hat man nicht viel erreicht, wenn man vor der Operation die Diagnose geklärt hat, auch bei der Darm-Endometriose muß der Operateur bestrebt sein, so radikal wie möglich vorzugehen! Ferner gelingt es in vielen Fällen, durch das mehrmalige Rektoskopieren die cyklischen Veränderungen der Wucherungen zu beobachten, außerdem wird ja die Coinzidenz der Anfälle mit den Menses schon auffallen. Alles das fehlt beim Carcinom.

Die größten Schwierigkeiten werden sich ergeben beim endometrischen Prozeß im rechten Unterbauch: Also z. B. die Differentialdiagnose Adenofibrosis ovarii und Appendicitis akuta. Platzt eine Teercyste des Ovars, dann gibt es die gleichen peritonitischen Reizerscheinungen wie bei einer akuten Blinddarmentzündung, außerdem kann es sich ja auch um eine akute Adnexitis handeln; schließlich muß man bedenken, daß auch schon eine Endometriose der Appendix beobachtet wurde; sie tritt dann wie eine z. Zt. der Menses recidivierende chronische Appendicitis in Erscheinung. Ferner ist auch an andere gynäkologische Tumoren, an stielgedrehte Ovarialcysten, an Corpus luteum-Blutungen, an Salpingitiden und Extrauterin-Graviditäten zu denken. Wie an der Appendix, so kommen auch am Coecum adenomyometrische Wucherungen vor; wie leicht kann dann die Diagnose „chronische Appendicitis" lauten! Nun muß man sich eindeutig entscheiden, also nehmen wir das Beispiel: Endometriose des rechten Ovars oder Appendicitis? Bei der Ovar-Endometriose bleiben die peritonitischen Erscheinungen absolut auf den Unterbauch beschränkt. Die Temperatur, der Puls, sind nicht verändert; das Allgemeinbefinden ist nicht stärker beeinflußt, im übrigen gehen die Erscheinungen bald vorüber (mit der Menstruation). Und nun vor allem die Anamnese: Bestand früher schon eine Dysmenorrhoe? -- Ferner muß man daran denken, daß eine Endometriose auch gern auf dem Boden einer chronischen Entzündung entsteht. Also kommen auch außerhalb der Menses Schmerzen vor. Z. B. kann eine Tuben-Endometriose vorliegen und dabei auch eine allgemeine Salpingitis. Es kann eine Appendicitis chronica bestehen und sich auf ihr eine Endometriosis der Appendix entwickeln. Wie leicht wird dann mit vollem Recht die Appendicitis diagnostiziert und die Endometriose übersehen! Allerdings wird die weitere Entwicklung des Krankheitsbildes dann erheblich zur Vervollständigung der Diagnose beitragen. Hieraus sieht man aber wiederum, wie überaus wichtig die sorgfältige Erhebung einer guten Anamnese ist: Das Doppelsymptom „peritonitische Erscheinungen und Dysmenorrhoe" müssen immer auffallen. Dazu kommt die genaue Untersuchung; in solchen Fällen auch unbedingt die gynäkologische Untersuchung. Findet man am

Uterus und an den Adnexen keinen Anhaltspunkt zu einer genitalen Dysmenorrhoe, dann wird stets an eine Endometriose gedacht werden müssen. Erhebt man einen gynäkologischen Befund, insbesondere eine Salpingitis usw., so spricht das nicht gegen eine sonst bestehende Endometriose, die die Dysmenorrhoe verursacht. Beide Erkrankungen haben nichts miteinander zu tun. Ferner wird man differentialdiagnostisch zu berücksichtigen haben, daß die Endometriose nur geschlechtsreife Frauen befällt und unter diesen besonders die 30 — 45 jährigen.

In diesem Zusammenhang ist es wichtig zu erwähnen, daß von Neumann (im Gegensatz zu Chiari) betont wird, die Salpingitis isthmica nodosa sei wohl von der Adenomyosis tubae zu trennen, daß es sich hier um 2 verschiedene Erkrankungen handele, die erstere beruhe auf einer entzündlichen Grenzüberschreitung des Tubenepithels, nur die zweite stelle eine Wucherung von Endometrium in der Tube dar. Die Anamnese bringe hier Klarheit! Übereinstimmend ist hier wohl zu sagen, daß Chiari auch nur von einem endometrioiden Zustand der Salpingitis i. n. spricht, auf dessen Boden späterhin — wie mir allerdings auch scheint — sehr leicht eine endometrische Wucherung sich entwickeln kann. Die Endometriosis interna uteri wird im typischen Falle kaum differentialdiagnostische Erwägungen herbeiführen, höchstens kann sie zunächst mit dem Myom verblüffende Ähnlichkeiten zeigen.

Die retrocervicale Heterotopie kann mit ca-verdächtigen Wucherungen im hinteren Scheidengewölbe verwechselt werden, ferner mit einer postpuerperalen Parametritis. Bei der Adenofibrosis retrocervicalis besteht häufig eine schwere Adnexitis einer oder beider Seiten (ohne Go.); ferner mit Restzuständen eines Douglasexsudates nach Appendicitis (die aber rechts meist mehr Beschwerden machen als links). Schließlich könnte man bei der Endometriosis retrocervicalis und bei der Endometriosis des Septum recto-vaginale, die ja die Scheide besonders einengt, an eine Peritoneal- bezw. Genital-Tbc. (evtl. ein tuberkulöses Scheidengeschwür) denken; die Tuberkulose macht aber im Allgemeinen kleine harte Knoten in größerer Anzahl, die den oft blühenden Frauen keine Beschwerden machen! —

Daß Ovarialhaematome nicht ohne weiteres identisch sind mit Schokoladencysten, habe ich schon erörtert. Man findet in der Hälfte der Ovarialhaematome endometrioide Bildungen und in der Hälfte dieser Fälle wiederum einwandfrei endometrisches Drüsengewebe, also reine Schokoladencysten. —

In allen zunächst differentialdiagnostisch unklaren Fällen wird der endometrische Symptomenkomplex im Verein mit der typischen Anamnese und dem Untersuchungsbefund zum diagnostischen Ergebnis führen.

Zwei verschiedene Behandlungsmethoden kennzeichnen heutzutage die Therapie der Endometriosen und hier zeigen sich wesentlichen Parallelen zur Carcinombehandlung: Die Operation und die Röntgenbestrahlung. Werfen wir einen Blick in die Vergangenheit, in die Anfänge der klinischen Beschäftigung mit der Endometriose, so finden wir die strenge Forderung der Operation in jedem Falle. Das hängt vor allem mit der Auffassung zusammen, daß die endometrische Wucherung eine Art krebsiger Bildung sei; die genetischen Anschauungen dieser Zeit mögen diese Ansicht gestützt haben. Und wie wir heute so oft feststellen können, daß früher die Ärzte zwar von anderen Voraussetzungen kommend, aber auf Grund ihres sicheren ärztlichen Empfindens die uns heute wieder richtig erscheinende Therapie einschlugen, spätere Autoren aber auf Grund ihrer „modernen" Gesichtspunkte und Forschungen jene Ansichten verwarfen, so liegt es ähnlich auch in unserem Falle. — Es folgte jenen ersten therapeutischen Versuchen die Zeit, in der man sich zunehmend mit der Röntgenstrahlenbehandlung beschäftigte; nun wurde bald die Röntgenbehandlung die allein beherrschende Methode. Zweifelsohne hat man da viele Mißerfolge mit hinnehmen müssen. Nun, diese messerfeindliche Stimmung hat sich daher nicht lange halten können und heute arbeitet der Arzt mit beiden Methoden je nach der Indikation. Im großen und ganzen aber kann man doch sagen, daß die Operation die Methode der Wahl ist und bleiben wird. Das liegt in der Eigenart der Wucherung tief begründet. Nur in besonders gelagerten Fällen wird man zur Röntgenbestrahlung greifen müssen, aber selbst dann wird es noch Fälle geben, in denen man eine Operation anschließen muß. Dietlein hat es als erster klar ausgesprochen: Therapeutische Entscheidung zwischen Operation und Röntgenbestrahlung von Fall zu Fall! So ist es in der Tat. Man kann hier kein starres Schema geben, der Arzt muß vermöge seines sicheren ärztlichen Empfindens von Fall zu Fall entscheiden. — Es ist selbstverständlich, daß die nur symptomatische Therapie von vorn herein abgelehnt werden muß, etwa symptomatisch die Dysmenorrhoe zu bekämpfen, oder die Blutung mit Haemostyptica oder anderen Mitteln zu stillen. Der Mißerfolg spricht für sich selbst. Nein, man muß doch auf Grund der ätiologischen und anatomischen Befunde der Krankheit selbst zu Leibe gehen. Eine Geschwulst jeder Art ist ein Fremdkörper im Organismus; er muß entfernt werden. Handelt es sich um einen leichten beginnenden Prozeß, der aber diagnostiziert ist, also nehmen wir eine beginnende Retrocervical-Endometriose an, so kann man nach Vogt eine konservative Behandlung versuchen: Diätetische Regelung, Bädertherapie, besonders Jodbäder (Tölz), Mineralbäder, Kohlensäure-Bäder, Entlastung des Darmes durch Sudabäder (2 mal wöchentlich), Anregung der Peristaltik, nie trockene Wärme (Beschwerden nehmen zu). Man muß sich stets bewußt sein, daß man damit den Tumor an sich nicht entfernt, höch-

stens einen Wachstumsstillstand erreicht, später kommt es aber wohl zu erneutem Wachstum. Daher rät auch Vogt in schwereren Fällen stets zur Operation. Die Röntgenbehandlung geht von den funktionellen Gegebenheiten aus: Die endometrische Geschwulst entwickelt sich unter dem menstruellen Cyklus, wächst also durch das ovarielle Hormon letzten Endes. Die Röntgenbestrahlung bezweckt aber hier die Einstellung der ovariohormonalen Tätigkeit. Man spricht deshalb ja von Röntgen-Kastration, je nach der Stärke der Bestrahlung erzielt man eine nur vorübergehende, temporäre Amenorrhoe oder eine absolute oder totale Kastration. Beide Arten sind bei der Endometriosebehandlung angewandt worden. Man weiß ja, daß mit Eintritt in die Menopause eine Endometriose nicht mehr (wenigstens für gewöhnlich) beobachtet wird, daß andererseits bestehende Endometriosen mit Beginn der Menopause im Klimakterikum sich rückbilden, ja vollkommen verschwinden können. Die Röntgenbehandlung bringt eine künstliche Menopause, eine vorzeitige Menopause mit allen Folgeerscheinungen, und dadurch erhält die Anwendung der Röntgenbehandlung von vornherein eine Indikationseinschränkung. Der Eintritt in die rechtzeitige Menopause ist für die Frau ein physiologischer Vorgang; sie tritt aus dem geschlechtsreifen Alter in das „Matronenalter", das sich in verschiedenen äußerlichen körperlichen Merkmalen kennzeichnet. Nur unter pathologischen Bedingungen kommt die Frau schon eher in dieses Stadium der innergeschlechtlichen Umwandlung, man spricht von vorzeitiger Menopause. Das ist unphysiologisch, muß also mit pathologischen Erscheinungen einhergehen; wie frühzeitigem Altern, psychischen Umstellungen usw. Somit ist es für uns heute von vorn herein klar, daß wir nur in den äußersten Fällen bei der Endometriose mit der Röntgenbestrahlung behandeln werden, d. h. vor allem dann, wenn einmal die Operation aus technischen Gründen unmöglich erscheint, und zweitens, wenn wir Frauen im Präklimakterikum behandeln müssen; dann wird sich die Röntgenkastration nicht so folgenschwer auswirken. Auf jeden Fall muß man bestrebt sein, eine junge Frau im Sinne der Erhaltung ihrer Gebärfähigkeit lieber einer Operation zu unterziehen, selbst wenn man u. U. die eine Adnexhälfte opfern muß, als durch Zerstörung beider Ovarien die Frau ihrer eigentlichen Lebensaufgabe zu berauben. Überdies kommt hinzu, daß bei der Röntgenbehandlung in der Literatur allzu oft Recidive beobachtet sind, wo dann doch noch chirurgisch eingegriffen werden mußte. In diesen Fällen hat man eben unter Schonung der Frau nur eine temporäre Bestrahlung durchgeführt, die aber nicht lange genug gedauert hat, so daß das heterotope Gewebe nicht vollständig involvieren konnte. Außerdem sind gerade nach Röntgenbestrahlung carcinomatöse Entartungen auf dem Boden der Endometriose beobachtet worden (Vogt). Alle diese Überlegungen gelten in erster Linie für die gynäkologische Endometriose und die chirurgische Endometriose in Genitalnähe, also für die peri-

tonealen Formen meines Schema. Für die rein chirurgischen Endometriosen, d. h. die extraperitonealen Herde, ist allein die Operation indiziert. Hat doch unter unseren 6 Fällen kein einziges Mal Zweifel bestanden in der therapeutischen Maßnahme. Es kommt bei der Endometriose des Nabels, der Leiste und der Laparotomienarben nur auf eines an; daß unbedingt radikal operiert werden muß, die Wucherungen müssen weit im Gesunden excidiert werden! Damit hatten die alten Ärzte sehr recht, daß sie radikale Operationen forderten, da bestehen mancherlei Ähnlichkeiten mit der Carcinom-Operation. Freilich darf die Radikaloperation nicht soweit verstanden werden, daß man nun glaubt, die Lymphdrüsen ausräumen zu müssen (wie beim Ca.), und dadurch die Patientin mehr als notwendig schwächt. Aber am Ort der Wucherung selbst muß radikal operiert werden. Ich sagte schon oben, daß die Endometriose zwischen der entzündlichen Hyperplasie und dem echten Neoplasma steht. Das infiltrative Wachstum ist es vor allem, was so oft krebsverdächtig ist, und garnicht verwunderlich ist es, daß in einem so disponierten Gewebe eine carcinomatöse Entartung statthaben kann. Diese extraperitonealen Wucherungen wachsen noch relativ eng begrenzt, trotzdem muß man besonders auf genetische Verbindungswege zum Uterus hin achten; in unserem ersten Falle der Narben-Endometriose bestand keine Verbindung durch das Peritoneum hindurch; im letzten Falle dagegen führte ein Strang deutlich zum Uterus, selbstverständlich müssen solche Leitungsstränge ebenfalls mit entfernt werden. Dann sind die Patientinnen mit einem „Messerschlage" in der Tat von der oft jahrelangen Dysmenorrhoe und den sonstigen Unannehmlichkeiten befreit. Läßt man auch nur kleinste Teile des heterotopen Gewebes zurück — ja es genügen mikroskopisch kleine Gewebeteilchen — so kann man mit Sicherheit mit einem Recidiv nach einiger Zeit rechnen; es scheint sogar so zu sein, daß im Narbengewebe besonders gute Wachstumsbedingungen für die Endometriose zu sehen sind. Vor allem hüte man sich, bei der Excision solcher extraperitonealen Knoten — das gilt aber auch allgemein für die Endometriose — in das heterotope Gewebe selbst einzuschneiden, sondern umschneide stets die Wucherung; die Gefahr, auf diese Weise wiederum aufs Neue für Aussaat von Endometrium in die Wunde zu sorgen, ist zu groß. Nach der Excision nehme man daher auch stets eine gründliche Säuberung der Wundhöhle von freien Gewebsteilchen und Blutkoagula vor! Dann kann man das Wundgebiet primär schließen. —

Weit schwieriger gestalten sich häufig die Operationen im Gebiete des kleinen Beckens. Die Darm-Endometriose oder retrocervicale Endometriose kann zu einer regelrechten Ausmauerung des kleinen Beckens führen, das sind natürlich seltenste Grenzfälle, aber im allgemeinen scheint das Peritoneum doch für endometrisches Gewebe ein überaus günstiger Nährboden zu sein; hier

kann sich die Endometriose so recht infiltrativ ausbreiten. Es handelt sich hier stets um ein diffuses Wachstum, und fast nie um einen scharf begrenzten Tumor, ein Endometriom. Ist die diffuse Ausbreitung am Rektum oder Sigmoid nicht allzu erheblich, und handelt es sich um Frauen kurz vor der Klimax, die überdies schon geboren haben, insbesondere ist keine Beschwerden machende Verengerung des Darmes und sonstiger wichtiger Organe da, dann sollte man zunächst eine Röntgen-Amenorrhoe versuchen; es kommt dann in den günstigen Fällen zu einem sofortigen Wachstumsstillstand, ja u. U. zur Rückbildung der Geschwulst. Die Bildung von Ovarialhormon ist ja verhindert. Es ist gleichsam die Quelle des Wachstumsanreizes versiegt, die cyklischen Symptome schwinden. Und wie in der physiologischen Menopause auch das normale Endometrium allmählich atrophisch wird, überhaupt das ganze innere Genitale eine einschmelzende Verkleinerung erfährt, so auch häufig nach der Röntgenkastration. In der Regel verkleinern sich auch die heterotopen Herde im Sinne der Rückbildung. Aber in einzelnen Fällen wuchert das Gewebe trotz Radium und Röntgenstrahlen infiltrierend weiter, das einmal durch den ständigen hormonalen Wachstumsreiz wuchernde Gewebe greift nun auch ohne Ovarialhormon um sich; die Röntgenstrahlen wirken ja allein auf die Ovarien funktionsausschaltend, nicht dagegen direkt auf das heterotope Gewebe zerstörend; es kommt eben trotz der Röntgenbehandlung zur allmählichen Umschnürung des Rektums. Dann wird doch noch operiert werden müssen. Fernerhin wäre die Operation von vornherein angezeigt gewesen, wenn von Anfang an Darmstörungen im Sinne einer Darmstenose bestanden hätten oder andere bedrohliche Anzeichen. Außerdem hätte man operieren müssen in jedem Falle, wenn es sich um eine junge geschlechtsreife Frau gehandelt hätte; dann muß man um jeden Preis die ovarielle Tätigkeit erhalten. Die temporäre Amenorrhoe ist ebenfalls für eine junge Frau eine psychische Belastung und überdies gerade bei den ausgedehnten peritonealen Heterotopien zu oft erfolglos, da es nach Eintreten der Periode wieder zu neuem Wachstum kommt; außerdem ist auf Grund einiger neuerer Beobachtungen (s. u.) zu befürchten, daß röntgenbestrahltes endometrisches Gewebe leicht carcinomatös entarten kann. Darum füge man der Kranken lieber den operativen kurzen einmaligen Schock zu trotz der (nach Seitz) relativ hohen Mortalität von 3,2 %. Die Größe des operativen Eingriffes hängt von dem Grade der Beschwerden ab. Findet man einen deutlich begrenzten Tumor des Darmes, dann wird es leicht möglich sein, diesen unter Schonung der Darmmucosa zu entfernen. Ist aber die Wucherung mehr diffus und stenosierend über den Darm verstreut und hat auch die Umgebung befallen, dann wird der Operateur vor recht schwierige Aufgaben gestellt. Es muß der befallene Darmteil im Gesunden resciert werden; technisch wegen der Tiefe des Operationsfeldes ungemein schwierig. Vorher muß entsprechend der Rektum-Ampu-

tation ein Anus praeter naturalis angelegt werden (Payr). Bei der ohnehin schwierigen Operation muß man noch bedacht sein, die Wucherung innerhalb der Bauchhöhle nicht zu beschädigen, um nicht eine künstliche Aussaat herbeizuführen. Bei der Rektum-Endometriose ist, wie gesagt, eine Differential-Diagnose zum Rektum-Ca. häufig bei der Operation selbst durch die Inspektion nicht möglich; so sind eine Reihe von Rektum-Endometriosen radikal wie Carcinome operiert worden. In zweifelhaften Fällen sollte man während der Operation ein probeexcidiertes Stück sofort histologisch untersuchen lassen und danach die Größe seines operativen Eingriffes entscheiden. Es gibt aber auch folgende Überraschungen (nach Vogt): Die Beschwerden bei der Retrocervical-Endometriose sind so hochgradig, daß man sich sogar bei einer Präklimakterischen zur Operation entschließt, da man sich von einer Röntgenbestrahlung nichts verspricht. Die Blutungen sind außerordentlich stark, es ist schon eine ausgesprochene Anämie vorhanden, es besteht außerdem eine chronische Entzündung schwerst verwachsener Adnexe mit negativer Infektionsanamnese. Nach Eröffnung der Bauchhöhle findet man eine allgemeine Infiltration im kleinen Becken. Das ist gleichbedeutend mit Inoperabilität, es bleibt bei der Autopsia in viva. Es kann nun doch noch — ut aliquid fiat — eine Röntgenkastration versucht werden, um wenigstens Wachstumsstillstand zu erreichen; außerdem muß ein bleibender Anus praeter angelegt werden. Bei weniger ausgedehntem Befund glückt vielleicht eine breite Ausräumung der Lig. sacrouterina und des Parametriums (wie beim Wertheim). Bei der Endometriosis interna kommt ebenfalls stets die Operation und zwar die vaginale Exstirpation, meist die Totalexstirpation, in Frage, nicht die Röntgenkastration, die in den meisten Fällen versagen wird. Die Exstirpation führt zu ausgezeichnetem Erfolge (Frankl). Bei der Endometriosis der Genitalien ist natürlich bei jungen Frauen zu fordern, daß nicht sinnlos radikal operiert wird, wie Walz erwähnt, hier muß als Ausnahme konservativ operiert werden; das erkrankte Ovar oder die Tube wird excidiert. Nach der Entfernung des Hauptherdes tritt gewöhnlich Spontanheilung ein und für die Frau sind Uterus und zum mindesten ein Teil des einen Ovars erhalten! Die Endometriose des Septum rektovaginale behandelt man ebenfalls am günstigsten operativ. In unserem Falle 5 ging die Operation, wenn auch technisch nicht einfach, komplikationslos vonstatten, die Wundheilung war etwas verzögert; doch habe ich diese Angabe in der Literatur allgemein häufig gefunden: Erschwerte Wundheilung bei Endometriosen. Freilich sind die Wundverhältnisse in der Scheide ohnehin nicht günstig. Unser durch die Operation recidivfreier Fall ist besonders erwähnenswert gegenüber einer kürzlichen Mitteilung Vogts, nach der eine Septum-Endometriose zunächst mit Röntgenkastration behandelt wurde, trotzdem aber keine Rückbildung, ja sogar carcinomatöse Entartung der endometrischen Wucherung eintrat! Schon Seitz wies auf die Gefahr der carcinomatösen Entartung

nach Röntgenbehandlung hin (die Strahlendosis muß groß sein, wie die Carcinomdosis); wegen der großen Gefahr muß daher nach Röntgenbehandlung lange Zeit eine dauernde Beobachtung der Patientin statthaben (Konjetzny), außerdem auch wegen der bestehenden Recidivgefahr und wegen des evtl. Weiterwucherns. Alles dies sind Gesichtspunkte, die nach der Operation nicht in dem Maße bestehen. —

Bei der Blasen-Endometriose wird man in zweifelhaften Fällen (nach Plaut) nicht gleich radikal operieren, sondern erst letzte Klarheit durch mikroskopische Untersuchung schaffen. Settergren empfiehlt dann die schwierige Operation auch nur in jungen Jahren, späterhin zieht er die Röntgenkastration vor; in unmittelbarer Nähe des Klimakteriums behandelt er überhaupt nur symptomatisch und wartet im übrigen die physiologische Menopause ab. —

Im allgemeinen hat also die Therapie von Fall zu Fall zu entscheiden. Bei jungen Frauen sollte man grundsätzlich stets operieren. Es sei denn, daß primäre oder sekundäre Sterilität besteht, dann schädigen wir die Frau durch die Röntgenkastration nicht. Bei präklimakterischen Frauen ziehe man die Röntgenkastration vor, wenn es sich um peritoneale geringgradige Wucherungen handelt. Sind die peritonealen Wucherungen ausgedehnter, oder liegt eine extraperitoneale oder Septum-Endometriose vor, oder gar eine Endometriosis interna, dann operiere man Präklimakterische ebenfalls. Die junge, geschlechtsreife menstruierende Frau wird durch den funktionellen Ausfall ihrer ovariellen Tätigkeit psychisch außerordentlich betroffen; in der einen Hinsicht will man der Frau helfen, in der anderen schadet man ihr ungemein. Daher empfiehlt ja z. B. Vogt auch bei Tubenwinkel-Adenomyomen junger Frauen die hohe Corpus-Amputation: die Menstruation bleibt dann erhalten. In diesem Zusammenhang sei der Versuch Schmid's (ähnlich auch Fuchs) erwähnt, der aus denselben Überlegungen nach operativer Entfernung des Uterus Teile der Corpusschleimhaut in die Vagina implantierte, so erhielt er ohne auch nur vorübergehende Amenorrhoe eine künstliche Menstruation mit periodischer Blutung aus der Vagina. Ob nicht bei diesen Experimenten die Gefahr naheliegt, daß man künstlich u. U. eine endometrische Wucherung in der Scheide, evtl. mit Bildung einer Septum-Endometriose hervorruft, entzieht sich meiner Kenntnis. Auf jeden Fall müßten wohl noch mehr experimentelle Untersuchungen angestellt werden, ehe man daraus eine therapeutische Nutzanwendung zieht. —

Schließlich sei noch kurz erwähnt, daß es nur eine Prophylaxe geben kann, sie heißt: „Verschleppung verhüten!" Gilt das einmal für jeden operativen Eingriff zur Entfernung der Endometriose, insofern als man sich hüten soll, in das heterotope Gewebe selbst einzuschneiden und so eine künstliche Aussaat zu

setzen, so gilt es besonders auch für jeden operativen Eingriff am Uterus selbst, der mit Eröffnung des Cavums einhergeht, und auch für verschiedene Methoden der Ventrofixation; es kann ja kein Zufall sein, daß ausgerechnet nach Ventrofixationen zahlenmäßig am häufigsten Narben-Endometriosen sich einstellen. Deshalb achte man bei den Methoden per laparotomiam darauf, daß man beim Durchstechen nicht in allzugroße Nähe der Mucosa, besonders der Tubenwinkel, kommt! Am sichersten ist es, die Methode nach Alexander-Adams zu wählen, wenn sie auch technisch oft schwieriger ist. — Ferner ist aber für die Prophylaxe zu sagen, daß man bei allen Untersuchungen des weiblichen Genitale vorsichtig vorgehen soll; garnicht selten kommt es zu retrograder Verschleppung. In erhöhtem Maße gilt dies für die Pertubation, auch für Spülungen unter hohem Druck. M. E. schaffen auch die allzu häufigen Abrasiones eine günstige Vorbedingung für die Endometriosen (s. u.). Vogt betont schließlich noch, daß zu einer wirksamen Prophylaxe auch die Verhinderung des Gebrauches antikonzeptioneller Mittel zu gehören hat! Zugleich aber sei gesagt, daß trotz sorgfältigster Prophylaxe es doch immer wieder zu spontanen Endometriosen kommen wird, ohne daß man in diesen Fällen einen Grund und Anhaltspunkt für die Verschleppung wird finden können. Da mögen dann Lageanomalien des Uterus, Myomknoten, Polypen für den retrograden Transport eine Rolle spielen. Daß aber in jedem Falle verschlepptes Gewebe die Ursache der Wucherung ist, davon bin ich überzeugt (s. u.)! —

Man ist geneigt, eine Wucherung, die nicht im typischen Sinne des Neoplasmas maligne ist, eben prognostisch benigne zu beurteilen. Man kann auch mit gutem Recht von einer gutartigen Endometriose sprechen, denn das Hauptcharakteristikum des malignen Tumors, die Metastasierung fehlt bei ihr gänzlich. Fernerhin wächst sie niemals autonom, immer ist sie auf den hormonalen Dauerreiz angewiesen; nur in der Menopause kommt es dann vereinzelt noch zu weiterem Wachstum, aber vielleicht spielen da doch andere hormonale Reize eine Rolle! Schließlich kommt es nach gründlich beseitigten endometrischen Wucherungen — was eben häufig nicht erreicht werden kann — nie zu Rückfällen. Nur eine Eigenart macht die Endometriose, wenn auch nicht pathologisch anatomisch, so doch klinisch zu einer recht bösartigen, oder sagen wir besser lebensbedrohlichen Erkrankung, ihr infiltratives Wachstum, es liegt ja schon im Namen Endometriose, womit das diffuse Wuchern zum Ausdruck kommt, während ja die Endometrioma sehr viel seltener sind. Die Nabel-Adenomyosis ist zunächst häufig ein Endometriom; überhaupt ist die heterotope Geschwulst anfänglich mehr ein begrenzter Tumor; erst allmählich geht sie in das diffuse Wachstum über. Eben infolge dieses progressiven, evtl. auch durch die Klimax nicht gehemmten Wachstums, ist die heterotope Uterus-Schleimhautgeschwulst nicht harmlos, wie sonst ein gutartiger Tumor. — Eine Hauptgefahr liegt in der Stenosierung wich-

tiger Organe, besonders erwähnt seien der Darm und die Ureteren. Aber auch durch das Befallensein der inneren Genitalien kommt einmal die Frau zur Sterilität, andererseits können die starken Blutungen bis zu hochgradiger Anämie führen. Schließlich muß man stets bedenken, daß garnicht selten im Anschluß an eine Endometriose tatsächlich bösartige Tumoren entstehen können. Seitz sagt, daß die Endometriose wohl eine gewisse Disposition zum Auftreten maligner Tumoren durch irgendwelche noch nicht bekannten Reize schaffe, und spricht von Collisionen von Endometriose und Carcinom. Das bedeutet nun noch nicht, daß das endometrische Gewebe selbst carcinomatös entartet, aber in nächster Nähe bildet sich durch irgendwelchen Reiz ein Krebs. Daher muß man stets das weitere Schicksal der Kranken im Auge behalten. Aber auch Seitz erwähnt, daß gelegentlich sogar ein direkt entartender Übergang von einer Adenomyosis zu einem Adenocarcinom beobachtet wurde. Und Vogt schrieb in einer früheren Arbeit ebenfalls von carcinomatöser Entartung und sogar sarkomatöser Umwandlung in Adenosarkome. Er schrieb damals, daß sogar Carcinosarkome auf dem Boden einer Adenomyosis möglich seien, wenn einmal die Muskelelemente sarkomatös und die Drüsenelemente carcinomatös entarten! In einer neuerschienenen[6]) Arbeit schreibt Vogt wörtlich: „Reine Carcinome auf der Basis einer Endometriose sind höchst selten und histogenetisch klargestellt wohl kaum beschrieben." Er stützt sich auf Untersuchungen von Robert Hanser, der nach Würdigung der Literatur wirklich schon beobachtete einwandfreie Fälle anzweifelt und nun selbst im Stande war, einen solchen eindeutigen Fall zu berichten. Auch ich habe in der Literatur eindeutige Angaben nicht finden können; wohl liest man öfters, daß ein Carcinom zusammen mit einer Endometriose gesehen ist, er ist aber nicht auf der Endometriose entstanden, sondern, wie gesagt, durch irgendwelche Reize in ihrer nächsten Umgebung. Ferner trifft man ab und zu auf die Behauptung, daß theoretisch eine Endometriose carcinomatös oder sarkomatös entarten kann, aber praktische Beweise werden dafür nicht erbracht. Hanser beobachtete wirklich bei einer typischen Endometriosis interna in Verbindung mit ihr die Entwicklung des Carcinoms an der Außenfläche der Gebärmutter und fand auf dem histologischen Schnitt alle Übergänge von der normal gebauten Endometriose zur carcinomatösen Umwandlung. Im Anschluß daran veröffentlicht Vogt nun den zweiten einwandfreien Fall von carcinomatöser Entartung auf der Basis der Endometriosis, den ich oben schon erwähnte bei der Therapie der Septum-Endometriose; gerade bei dieser außerordentlich seltenen Heterotopie kam es zur carcinomatösen Entartung, nachdem eine Röntgenkastration ohne Erfolg vorausgeschickt war. Die Vaginalwand war verhornt, in der Tiefe etwas chronisch entzündet, aber frei von Carcinom. In der carcinomatösen Wucherung waren die Drüsen-

[6]) Carcinom auf der Basis einer Endometriosis (D. Med. Welt 43/1936).

formen z. T. noch erhalten, die Drüsen aber mit Carcinomzellen angefüllt, das Ca. bestand aus soliden Nestern von kubischen oder cylindrischen Zellen. Das Stroma trat gegenüber den epithelialen Neubildungen zurück. — Ist auch die carcinomatöse Entartung auf der Basis der Endometriose etwas sehr Seltenes, wie jetzt erwiesen ist, so müssen wir natürlich stets an dieses Ereignis denken, dann aber nie vergessen, daß überdies Endometriose und Carcinom gemeinsam in nächster Nähe durch gewisse Reize hervorgerufen vorkommen können. Deshalb gehört die wegen Endometriose operierte oder röntgenbehandelte Patientin wie eine Krebskranke in die fernere Beobachtung des Arztes.

*

Ich bin auf die klinischen Erscheinungen der Krankheitsbilder der Endometriose und ihre Behandlung mit gutem Grunde so ausführlich eingegangen, weil ich der Ansicht bin, daß die genetische Beurteilung einmal nur aus der Kenntnis der Einzelerscheinungen der verschiedenen Heterotopien zu stellen ist, zum anderen aber nur auf Grund des großen umfassenden Überblickes über die Gesamtheit der Heterotopien angestellt werden darf. M. E. liegt auch darin der Grund für die gegnerischen Auffassungen bezgl. der Genese, daß viele Autoren ursprünglich von einer bestimmten Heterotopie her ihre genetische Auffassung begründeten, die für das bestimmte Krankheitsbild auch durchaus glaubwürdig war, anderen Autoren aber, die von einer anderen endometrischen Heterotopie ausgegangen waren, falsch erschien. So ist ein lebhafter wissenschaftlicher Kampf in der Literatur um das Problem der endometrischen Genese entbrannt. Herrscht sonst in den diagnostischen und therapeutischen Auffassungen allgemeine Einheitlichkeit, so haben sich auch z. Zt. in genetischer Hinsicht die Wogen des Kampfes noch nicht geglättet, wenn auch im Großen und Ganzen im letzten Jahrzehnt die Theorie von Sampson sich mehr und mehr hat durchsetzen können. Aber einige Lücken in dieser Theorie mögen dann den Anlaß geben, daß ab und zu doch wieder Stimmen für R. Meyer's Anschauung laut werden. Bevor ich nun selbst meine Ansicht vertrete, will ich auf die einzelnen Theorien näher eingehen. —

5 Theorien sind im Wesentlichen aufgestellt worden, um das Auftreten der endometrischen Wucherungen zu erklären:

1. Die dysontogenetische Theorie von Recklinghausen's, die auf fötale Organreste zurückgreift,
2. Herleitung vom Serosa-Epithel (Coelom-Epithel) durch Metaplasie (nach R. Meyer, Lauche, Hueter, Tobler),
3. Herleitung vom Gefäßendothel,

4. lymphogene Metastasierung (nach Halban),

5. Implantation von Endometrium-Bröckeln durch retrograden Transport (Sampson).

Über alle Erörterungen stelle ich einen Ausspruch Robert Meyer's, der ohne Zweifel neben Sampson sich am meisten mit dieser Frage beschäftigt hat: „Das Wesen jeder Geschwulst ist so lange, als das Leben in der normalen Zelle noch ungeklärt ist, ebenfalls unbekannt". Damit ist uns allen eine natürliche Grenze gezogen..... und ob wohl jemals der Mensch das „Wesen" des Lebens wird erkennen können? — Kaum! So ist für uns das Höchste der Erkenntnis, die Pathogenese der Geschwulst zu erforschen! Und Robert Meyer gibt auch wieder allen Theorien einen gültigen gemeinsamen Nenner, wenn er von der schleimhäutigen Genese spricht. Es liegt im Namen Endometriose; diese Geschwülste entstehen durch die Schleimhautwucherung, die überdies nie autonom wächst, sondern allgemein stets auf Dauerreize angewiesen ist. So ist die gemeinsame Basis für alle Theorien durch Robert Meyer gegeben, wenn er von einer hyperplastischen Wucherung (Adenomyo-, Adenofibrohyperplasia) als einer schleimhäutigen Wucherung spricht gleichviel, ob er die Fähigkeit der serosaepithelialen Metaplasie annimmt, oder ob man sich an Sampson's Implantationstheorie menstruell ausgestoßenen Endometriums hält, oder ob man noch nach anderem Ursprung forscht. Nur kurz will ich auf die älteste Theorie eingehen, die von v. Recklinghausen auf Grund seiner ersten pathologisch-anatomischen Untersuchungen vertreten wurde. Er hielt die Endometriose für dysontogenetische Erscheinungen und glaubte, daß unter besonderen Bedingungen fötale Organreste beim Erwachsenen zur Wucherung kämen. Er glaubte an die Abstammung von Urnierenresten. Er unterschied sogar zwischen 3 Gruppen: Adenomyomen, die auf die Urniere selbst zurückgingen, Reste des Wolff'schen Ganges und Reste des Müller'schen Ganges. Die häufige Lage der Adenomyosis an der dorsalen Wand des Uteruskörpers und an der dorsalen Seite und Außenschicht der Tubenwinkel bringt von Recklinghausen z. B. mit der Lage und Drehung des Müller'schen Ganges an der Kreuzungsstelle mit der Urniere zusammen, wobei Teilchen der Urniere sich mit dem Müller'schen Gang verbinden. Die Tubenendometriose lateral vom Tubenwinkel faßt er als versprengte Teile des Urnierensystems auf. Dann spricht er von einer paroophoralen Adenomyosis des Uterus; die inguinale Endometriose kennt er auch schon und bringt sie mit dem Urnierenleistenband in Verbindung: vom unteren Winkel des Wolff'schen Körpers geht ein Band nach dem Leistenkanal, das bekanntlich beim Manne zum Gumbernaculum Hunteri (das den Descensus testiculi vermittelt), bei der Frau zum Lig. ovarii und zum Lig. rotundum uteri wird. Das Lig. rotundum, das außen am Becken über dem Tuberkulum pubicum inseriert, kann auf seiner langen Bahn von der Urniere bis hier herab Bruchstücke

des Wolff'schen Körpers mitschleppen, welche nun ihrerseits den Ausgangspunkt von drüsig-myomatösen oder cystischen Neubildungen abgeben können. Ferner leitet er endometrische Wucherungen von dem abnormen drüsigen Tieferwuchern der drüsenhaltigen Schleimhaut der Müller'schen Gänge ab, und dergl. mehr. Das alles kann man noch ausführlich wiedergegeben in der Pathologischen Anatomie von Kauffmann und ähnlichen älteren Lehrbüchern finden; in der neueren Literatur ist diese Recklinghausensche Theorie zumeist nur noch erwähnt. Zugleich aber findet man in diesen alten Büchern z. T. schon Adenomyome erwähnt (retrocervical), die vom Serosaepithel abgeleitet werden; das histologische Bild der Endometriose ist damals schon genau erkannt. Von Recklinghausen nahm an, daß diese fötalen Urnierenreste im erwachsenen weiblichen Körper genau so im menstruellen Cyklus reagieren, wie das normale Endometrium. — In späterer Zeit setzten sich vereinzelte Forscher noch für Recklinghausen's Ansicht ein: Pick glaubt z. B., daß das Peritoneum geschlechtsreifer Frauen durch gewisses fötales Restgewebe die Fähigkeit zu endometrisch infiltrierend wachsender Wucherung habe. Von Franquée beschreibt eine Endometriosis retrocervicalis und erklärt die Wucherung entweder direkt aus der Douglasserosa entstanden oder aus Abkömmlingen des Müller'schen Ganges. Lahm glaubt auch an eine evtl. Urnierengenese und erklärt ebenfalls peritoneale Endometriome entweder unmittelbar aus dem Peritoneum bezw. der Douglasserosa entstanden, oder aus dem Epithel des Müller'schen Ganges. Den Grund für die Wucherung sieht er in einer Dysfunktion des Ovars und stellt daher eine für seine Zeit übliche Hormontheorie auf, die von R. Meyer wiederum als „Modeanschauung" verworfen wird. Kanther findet im Lig. rotundum einen Tumor im Innern mit einem Hohlraum, der von einfachen Cylinderepithel ausgekleidet ist, und Gewebe mit Krypten und drüsenähnlichen prämenstruellen Uterusdrüsen enthält. Er hält es für eine fötale Sprossenbildung des Müller'schen Gangepithels. Balzer unterstützt für die intraabdominellen und Nabelendometriosen die dysontogenetische, coelomepitheliale Histogenese und hebt besonders den Einfluß der ovariellen Hormone hervor. Auch Seitz bemerkt noch, daß die Endometriosis interna neben anderem Ursprung (s. u.) evtl. auch von Resten des Gartner'schen Ganges herrühren könne! — R. Meyer war es, der die von Recklinghausen'sche Theorie endgültig ablehnte und führte als Hauptkriterium an, daß weder makroskopisch, noch histologisch bei vergleichender Untersuchung der Tumoren eine Ähnlichkeit mit der Urniere in den verschiedenen Gängen festgestellt werden könnte. Und stellte dann seinerseits die serosaepitheliale Theorie und den Begriff der Adenomyohyperplasie auf. Heute wird die Urnierentheorie auf Grund eingehender entwicklungsgeschichtlicher Studien und der bereits von Meyer erhobenen Gründe allgemein abgelehnt! Wenn Schärr und Scheidegger ebenfalls glauben, die Endometriose nicht ein-

heitlich erklären zu können, und für die Narbenendometriose die Implantationstheorie, für die extragenitale Endometriose die seroepitheliale Theorie und für gewisse genitale Formen genetisch eine „Bildungsanomalie" verantwortlich machen, so erinnert das Letzte stark an die Urnierentheorie!

Eine unbedeutende Rolle hat stets die genetische Herleitung vom Gefäßendothel gespielt. Als zum ersten Male allgemein gegen die Urnierentheorie Front gemacht wurde, suchte man krampfhaft nach neuen Erklärungen. Inzwischen ist durch experimentelle Untersuchungen diese gefäßendotheliale Theorie längst ad absurdum geführt worden. Daß sie überhaupt aufgestellt werden konnte, liegt wohl vor allem an der Tatsache, daß endometrische Geschwülste außerordentlich blutgefäßreich sind. Das liegt aber ja im Wesen der Endometriose selbst begründet. Hauptsächlich Manzi hat den Gegenbeweis gegen diese Theorie erbracht: Er machte Transplantationen von Uterusgewebe in die Venen und u. a. injizierte er kleinste, zerriebene, emulgierte Schleimhautfragmente in die Arterien. Stets erhielt er ein negatives Ergebnis, womit der Beweis erbracht ist, daß die epithelialen Elemente des Uterus auf dem Gefäßendothel überhaupt nicht haften. (Auch Spirito's Versuche gehören hierher. s. u.). —

Mehr Beachtung fand die Ansicht Halban's! Er schuf den Ausdruck: Hysteroadenosis metastatica und wollte damit eine lymphogene Genese vertreten. Er meinte, daß Zellgruppen der Uterusdrüsen sich aus dem Zellverbande loslösten und auf dem Lymphwege weiterwanderten, dabei aber ihre funktionelle Tätigkeit beibehielten. — Auch für Halban fanden sich Jünger, so ist es vor allem Mastitz, der die lymphogene Genese der Hysteroadenosis metastatica anerkennt. Ferner ist es wiederum Seitz, der neben der Urnierentheorie für die Endometriosis interna auch ein passives Verschlepptwerden von Endometrium in den Lymphbahnen unter anderem gelten läßt. Aber in unserer Zeit wird im übrigen die Halban'sche Theorie ebenfalls abgelehnt; erstens hat man bei bestehender Endometriose noch nie histologisch eine engere Beziehung von Tumor zu Lymphwegen festgestellt, übrigens ist auch in Lymphdrüsen noch niemals endometrisches Gewebe gefunden worden. Ferner aber hat Spirito mit seinen Experimenten die Halban'sche Theorie (neben der gefäßendothelialen) widerlegt: Er brachte z. B. feinste Elemente der Uterusschleimhaut in die Peritonealhöhle und in die proximalwärts unterbundene Art. femoralis (am Kaninchen); im letzten Falle erhielt er niemals cystische oder adenomyotische Bildungen. Die Schleimhaut wurde in eine fibrinöse, mehr oder weniger mit Leucocyten infiltrierte Masse umgewandelt. Durch diese und ähnliche mannigfache Untersuchungen erwies er, daß endometrische Bestandteile in Lymphbahnen und im Blutstrom zur Weiterentwicklung nicht nur unfähig sind, sondern fibrinös degenerieren und daher also auch eine lymphogene Metasta-

sierung unmöglich ist; er fand aber zugleich bei seinen Untersuchungen, daß das aufs Peritoneum gebrachte Gewebe ausgezeichneten Nährboden fand und menstruell weiterwucherte. Peritoneum und Geschlechts-Apparat sind nach Spirito bester Wucherungsboden!

Wenden wir uns nunmehr der Betrachtung jener Theorie zu, die jahrelang als die gültige angesehen werden konnte und von Robert Meyer aufgestellt worden ist, nachdem er die von Recklinghausen'sche Theorie als unhaltbar erkannt hatte. Er begründete die Lehre von der serosaepithelialen Genese der Endometriose. Er war der Meinung, daß dem Serosaepithel selbst die Fähigkeit innewohne, unter gegebenen Bedingungen eine dem Endometrium ähnliche Umwandlung zu erfahren und darüber hinaus auch genau so wie das normale Endometrium funktionell zu reagieren, also vor allem dann auch sich dem ovariellen Cyklus unterzuordnen. Er ging davon aus, daß er zeigte, daß allen Körpergegenden heterologe Epithelwucherungen u. U. gemeinsam wären, und daß nun die speziell ovariohormonale Beeinflussung und der sexuellhormonal bedingte besondere Bau der Peritonealepithel-Heterotopie nicht dazu führen dürfe, diese aus dem großen Gesamtgebiete der selbständig entstandenen Heterotopien abzuscheiden. Er glaubte, daß die Wucherungen auf dem Serosa-Epithel an Ort und Stelle entstehen, ebenso die Nabel- und Bauchwandwucherungen nach Uterusfixation (und setzte sich da in Gegensatz zu Lauche!). Als alleiniges auslösendes Moment erkannte Robert Meyer die Entzündung an; sie ist aber nach ihm nicht nur die einzige auslösende Ursache für die heterologen Wucherungen an Eileiter und Bauchfell, sondern ist auch für die weitere Ausbreitung der Epithelwucherung und den Charakter des Stromas von Bedeutung! Die spezifische hormonale Beeinflussung vom Ovar aus ist nicht die Ursache der Wucherung (wie Lauche sagte), sondern ist allein Ursache für den besonderen endometrischen Schleimhautcharakter im wuchernden Gewebe. Ursache für die Wucherung an sich ist nach Robert Meyer nur die Entzündung. Als dann Sampson mit seiner Theorie bald von sich reden machte, wendet sich R. Meyer zunächst gegen die „abenteuerliche Deutung" Sampson's, der z. B. die Epithelwucherungen der Ovarien als Einmistung menstruell abgestoßener Uterusschleimhaut ansieht. Bezgl. der Tuben-Endometriose stellte sich Robert Meyer vor allem auf den Standpunkt, daß eine Rückstauung, wie sie Sampson lehrt, nicht anzunehmen wäre, zumal Novak nachgewiesen hätte, daß das Ostium uterinum tubae zum Passieren dieser Fetzchen oft zu klein wäre; durch entzündliche Metaplasie entstehe an Ort und Stelle eine heteroplastische Schleimhaut. Dieser heteroplastisch-endometrische Zustand der Tubenwandung hat übrigens nach Robert Meyer für die Tubargravidität keinen praktischen Wert: Das Ei siedelt sich in jeder Tube auch ohne Decidua an, wenn seine Zeit für das Haftstadium gekom-

men ist. M. E. erfüllt freilich eine Tube, deren Wand völlig dem Endometrium, dem normalen Einnistungsboden für das Ei gleicht, für eine Gravidität in weiterem Maße die Vorbedingung als eine unveränderte Tube. — Die Endometriose geht also nach Meyer von der Serosa primär aus; auslösender Faktor ist die Entzündung, später kommt der Einfluß der Ovarialsekretion hinzu. Eine große Anzahl Forscher schlossen sich nun der Meinung Meyer's an. Die meisten freilich gehen — wie ich oben erwähnte — von einer einzigen Heterotopie aus, die sie beobachtet haben. Vassmer glaubt nicht an die Verschleppung von Uterusmucosa in Laparotomienarben, sondern hält die normale Serosa für den Ausgangspunkt. Ebenso denkt er über die Adenomyosis im Douglas und spricht dabei im allgemeinen von der Häufigkeit der angeborenen Epitheldystopie der Frauen. R. de Josselin de Jong lehnt die Implantationstheorie Sampson's ab und führt alle endometrischen Wucherungen auf Derivate des Coelomepithels zurück, — damit nähert er sich freilich auch noch einmal der Urnierentheorie, denn diese Derivate haben nach ihm die Fähigkeit, Gewebe der Müller'schen Gänge zu bilden, beibehalten. Stübler und Haeuber lehnen die Implantationstheorie zugunsten der serosaepithelialen ab. Insbesondere hält Stübler Ovarialhaematome, wenn sie doppelseitig, mehr cystisch und schwer verwachsen sind, für Bildungen auf dem Boden der Adenofibrosis, die aber nicht durch Implantation von Endometrium durch retrograde Menstruation, sondern vom Oberflächenepithel des Ovars selbst entstanden sind. In diesem Zusammenhange sei nebenbei der Vollständigkeit halber auch eine Mitteilung Artusi's erwähnt. Erkennt Meyer die Entzündung als auslösenden Faktor an, so spricht Artusi von uneinheitlicher kausaler Genese und führt verschiedene Reize für die Entstehung der Entzündung an, infektiös toxische, dysplastische und hormonal-metabolische! Fischel sieht den Grund dafür, daß das Peritoneum zu gleicher Differenzierung befähigt ist wie die Uterusmucosa, in der Abstammung vom gleichen Keimblatt und will damit Meyer's Theorie unterstützen. Als auslösende Ursache erkennt er ebenfalls die Entzündung an und spricht von dysplastischen und hormonalen Reizen. Es sei noch einmal betont, daß Meyer sich gegen diese Überbetonung von Hormonwirkung bezgl. der eigentlichen Genese scharf gewandt hat; die Hormone geben nach ihm der Geschwulst nur den bestimmten Schleimhautcharakter, ihre Entstehung geht allein auf rein entzündliche Momente zurück. Heim gibt einer serosaepithelialen Theorie im weiteren Sinne Recht und bei ihm finden sich wieder gewisse Erinnerungen an Recklinghausen's Theorie, die Entstehung der heterotopen Endometriose komme aus entwicklungsfähigen mesenchymalen Zellelementen zustande. Heim belegt seine Ansicht durch kulturelle Untersuchungen: Danach ist auch ausgereiftes regenerationsfähiges Gewebe im künstlichen Nährboden zu intensivem Wachstum gebracht worden. — Z. Z. werden auch in den neuen Lehrbüchern der speziellen Pathologie jetzt noch die

verschiedenen Theorien für die Genese als geltend angeführt: Z. B. wird im Dietrich für die Endometriosis interna die entzündliche Entstehung (nach Robert Meyer), besonders nach puerperaler Erkrankung (Entbindung, Abort usw.), aber zugleich mit der hormonalen Theorie nach Lauche vertreten. Schließlich werden auch besonders für die Außenschichten des Uterus die kongenitalen Zellknospen der Müller'schen Gänge und für die Cervix Reste des Gartner'schen Ganges beschuldigt; für die Endometriosis externa werden Sampson, Lauche und Recklinghausen anerkannt. — Bortkiewitsch setzt sich entschieden für Robert Meyer ein: Die meisten der sogenannten Tuben-, Utero- und Vaginal-Adenomyosen sind keine Tumoren, sondern Ergebnisse der auf dem Boden chronischer Entzündung entwickelten Muskelhyperplasie. Meist sind es schleimhautähnliche Inseln vom Serosa-Epithel oder von der Mucosa her entstanden; in seltenen Fällen meint er, können sie auch von embryonal versprengten Teilen des Müller'schen oder Wolff'schen Ganges herrühren. — Oehlecker teilt Meyer's Ansicht unter der Modifikation Lauche's: Die Wucherungen gehen an Ort und Stelle vom Peritoneum im Sinne des früheren Coelomepithels aus; die Leistenendometriose vom Processus vaginalis her, die Nabelendometriosen vom physiologischen Nabelschnurbruch her (nicht vom Ductus omphalo-mesentericus). Inseln von persistierendem Coelomepithel stehen unter ovariohormonalem Einfluß. Die Schweißdrüsen in der Nähe des Nabels z. B. verändern sich unter dem vermehrten Ovarialhormon geschwulstartig in Fibromyxoadenome! Oehlecker erkennt also vor allem Meyer-Lauche an, für die Laparotomienarbenendometriose hält er Sampson's Theorie nach vorausgegangener gynäkologischer Operation für richtig. Bezgl. der Harnblasen-Endometriose kennt Oehlecker 2 Formen: 1. die Adenofibrosis, die im kleinen Becken entstanden ist und auf die Blase sekundär übergegriffen hat, und 2. die in der Blase selbständig entstandene Endometriose; von diesen nun kennt er wieder eine im Serosaepithel wuchernde Geschwulst und eine in der Blasenwand auftretende Schwellung, die auch an der Schleimhaut die bekannten Veränderungen hervorruft. An eine endometrische Wucherung vom Peritoneum her ins Innere der Blasenwand glaubt Oehlecker nicht. Die eigentliche Frage der Ätiologie für die Blasenendometriose entscheidet er nicht restlos: Vielleicht müsse man an versprengte Keime oder Reste fötaler Organe denken. Kitai betont die gemeinsame Genese für extra- und intraperitoneale Herde; die Adenomyosis uteri externa geht vom Serosaepithel aus, von hier durch entzündliche Adhäsion in die Subserosa, hier nur geringe Ausbreitungsmöglichkeit, daher Tieferwuchern; die Endometriosis interna kommt durch infolge besonderer Umstände bedingte Hyperregeneration des Schleimhautepithels und Stromas zustande. Seitz nimmt für die Endometriosis externa außer Sampsons Theorie für gewisse Fälle auch die serosaepitheliale Theorie an. Auch ohne Aussaat kann autochthon aus dem Serosa-

epithel offenbar unter ovarieller Einwirkung und entzündlichen Reizen eine heteroplastische Umbildung statthaben; die aus dem Coelomepithel stammenden Teile bilden auch im postmenstruellen Leben der Frau u. U. Gewebe von endometrischem Charakter (Hetero-, Metaplasie). —

So haben sich im Laufe der Jahre viele Fürsprecher der serosaepithelialen Theorie gefunden und Sampson hatte es zunächst nicht leicht, sich mit seinen neuen Ideen Gehör zu verschaffen. Einige freilich griffen seine Theorie sogleich begeistert auf und halfen sie weiter verbreiten, so daß heute eigentlich Sampson im großen und ganzen mit seiner Theorie anerkannt wird. Es störte ihn vor allem eines an der Anschauung Meyer's, daß nämlich die Endometriosis interna eine Wucherung des normalen Endometriums sein sollte, die Endometriosis externa, die im Prinzip der interna anatomisch, physiologisch und klinisch gleicht, dagegen auf eine ganz andere Art, durch Metaplasie usw., zustande kommen sollte! Sampson suchte nun nach einer anderen Lösung und forschte, ob nicht auch die Endometriosis externa in irgend einem Zusammenhange mit dem normalen Endometrium stehen könnte, da eben die Heterotopien absolut dem Endometrium gleichen. Er kam zum Ziele, und es glückte ihm und manchen Autoren, die sich ihm anschlossen, für seine Theorie auch objektive Beweise z. T. experimenteller Art zu finden. Er sagt: Auch die nicht mit der Uterusschleimhaut in unmittelbarer Verbindung stehenden Adenofibrosen usw. nehmen ihren Ausgang, von wahren Endometriumteilchen, die bei der Menstruation unter geeigneten Bedingungen durch die Tuben in die Bauchhöhle gelangen und sich dort an den verschiedenen typischen Lokalisationen implanticren! Er stellte also die Theorie der menstruellen Aussaat auf. Vor allem brachte er damit auch eine eindeutige Erklärung, weshalb die Endometriose nur beim geschlechtsreifen Weibe auftrete, während es doch nach Meyer's Theorie ungeklärt bleibt, warum eine entzündliche Heteroplasie nicht auch einmal bei jungen Mädchen und alten Frauen auftritt. – Aus der Uterushöhle kommt es also, wenn irgendwie der normale Abflußweg verlegt ist, zur Rückstauung und zum retrograden Abfluß in die Bauchhöhle. Aber auch durch Bersten der ovariellen Schokoladencysten nach Einnistung von Endometrium auf der Ovaroberfläche kommt es zu menstrueller Aussaat. Das Menstruationsblut enthält nach seiner Meinung noch vitales entwicklungsfähiges Endometrium, das vor allem implantationsfähig ist. Ganz besonders geeignet scheinen dazu Peritoneum und Ovar zu sein. — Außerdem stellte Sampson die postoperative Genese auf. Wird durch irgendwelche, meist gynäkologische Operationen der Uterus eröffnet oder sonst durch gewisse, besonders bei den Ventrofixationen gepflegte chirurgische Vorgehen Uterusschleimhaut — natürlich unabsichtlich — verletzt und durch Pinzetten, Messer oder Nahtmaterial verschleppt, so beobachtet man nach kürzerer oder längerer Zeit in der Narbe das Entstehen einer endometrischen Heterotopie. Den

Beweis für die Richtigkeit gerade dieser Ansicht haben eine Menge postoperativ beobachteter Narbenendometriosen erbracht (s. auch unsere beiden Fälle). Daß nun tatsächlich verschlepptes Endometrium hier die Ursache ist, kann einwandfrei bewiesen werden. Z. T. bestehen strangförmige Zusammenhänge von der Geschwulst zum Uterus, z. T. findet man bei der histologischen Untersuchung im endometrischen Gewebe Reste des Nahtmaterials (nicht zu verwechseln mit den Fremdkörpergranulomen). Wieviel entfernter liegt da Meyer's Ansicht, daß es sich hier um in das Narbengewebe eingeschlossenes Serosaepithel handelt, was nun seinerseits erst wuchern muß und außerdem noch die Eigenheiten des Endometriums durch Metaplasie und hormonale Reize annehmen muß! Wie sollten ferner dann die ausgerechnet zum Uterus ziehenden Strangbildungen erklärt werden? — Gerade diese Lehre der operativen Verschleppung ist es wohl gewesen, die Sampson bald seine Anerkennung gebracht hat — für seine gesamte Implantationstheorie. Mancher Autor setzt sich für diese Lehre ein, manche wiederum versuchen zwischen der serosaepithelialen Theorie und der Implantationsgenese ein Kompromiß zu schließen und finden für diese Heterotopie mehr die eine Lehre, für eine andere Heterotopie mehr die andere Lehre passend! Wielod erkennt den retrograden Transport von Zellmaterial bei der Menstruation an. Rosenstein berichtet von Adenomyosis in Laparotomienarben nach Ventrofixationen und teilt die Ansicht, daß durch die Uterusnaht Gebärmutterschleimhaut in die Bauchdecken verschleppt wird. Christopher beobachtete eine Leistenendometriose und nimmt gleich Sampson an, daß das normale Endometrium durch die Tuben auf das Bauchfell verschleppt ist und von hier in den Inguinalbruchsack gelangte. Katz und Szenes bejahen, daß das frei ins Peritoneum verpflanzte Endometrium dort wuchern und Cysten bilden kann, als gelegentliche Ursache kennen sie die Tubendurchblasung. Riecк spricht im Sinne der Sampson'schen Verschleppungstheorie und gegen die serosa- und coelomepitheliale Ansicht Meyer's und Lauche's und gegen die Kontinuitätstheorie von Haselhorst (s. u.). Die endometrischen Wucherungen sind von den cyklischen Vorgängen in den Ovarien abhängig. Die Hormone sind im menschlichen Körper ganz spezifisch ausgerichtet, das Ovarialhormon wirkt auf keine andere Schleimhaut cyklisch, nur auf das Endometrium, also muß auch die Endometriose ein Endometriumabkömmling sein, es handelte sich stets um Implantate von Uterusmucosa, er prägt das Wort: „Ohne Endometrium kein Endometriom!" Der retrograde Abfluß wird durch Hindernisse im Uterushals bedingt, z. B. drückt ein Myom auf den Cervixkanal, das Menstruationsblut treibt den Uterus ballonartig auf und durch die Tuben kommt es zum retrograden Ausfluß in die Bauchhöhle. So werden auch gewisse perimetritische Prozesse erklärt! — Baer gelang es, gelegentlich einer Operation im Tubenlumen freie Uterusschleimhaut festzustellen und erbrachte damit weiterhin einen objektiven Beweis für Samp-

son's Verschleppungstheorie. Daher empfiehlt letzterer ja auch, vor Uterusexstirpationen die Tuben zu unterbinden, um während der operativen Manipulationen ein Auspressen von u. U. kaum sichtbaren Teilen zu verhindern! Baer beobachtete übrigens gelegentlich einer Tubenendometriose die Bildung einer Haematosalpinx oder sagen wir hier besser: Teercyste, die durch ascendierende sekundäre Infektion entsprechend einer Pyosalpinx vereitert war. Gewiß ein sehr seltenes Ereignis! Harbitz betont besonders auch die Möglichkeit von Implantation intraperitoneal bestehender Endometriosen, dies hebt er gerade für Nabel- und Leistenendometriosen hervor, außerdem bestätigt er die gelegentliche kontinuierliche Einwucherung von Endometrium in Narben und erwähnt die uteroparietalen Fisteln nach Uterusoperationen; gern kommt es nach ihm zur Implantation nach Hysterotomie in den ersten Schwangerschaftsmonaten. Unser Fall 2 ist ein Beweis dafür. — Frankl lehnt Anomalien der Hormonbildung beim Entstehen der Endometriosis interna ab und glaubt an mechanische genetische Momente. Albrecht beobachtet endometrische Haematome und weist auch auf ihre Aussaat hin. Dietrich gibt wenigstens für einen Teil der externen Heterotopien die Schuld der verpflanzten Uterusmucosa infolge von Rückstauung durch die Tuben, im übrigen hält er an der Urnierentheorie fest. Haeusermann beobachtete eine Narbenendometriose nach Pertubation! Rieck und Hüter stellten Narbenendometriosen nach extraperitonealem Kaiserschnitt fest: Hier ist weder eine Abstammung vom Endothel des Peritoneums, noch von angeboren versprengten Keimen, sondern nur die metastatische Verschleppung nach Sampson denkbar; entweder ist es gleich beim Kaiserschnitt oder beim langdauernden Drainieren zur Verschleppung gekommen. —

Einen gewaltigen Aufschwung erfährt Sampson's Lehre als Robert Meyer, der einst Sampson's Idee als „abenteuerlich" abgewiesen hatte, sie selbst anerkennt und sie als „wahrscheinlich richtig" bezeichnet. Er lehnt dann selbst die entzündliche Genese auf der Serosa an Ort und Stelle ab und glaubt an die Implantation durch die Tuben ausgewanderter Uterusschleimhaut! Nur für die extraperitoneale Endometriose hält er an seiner serosaepithelialen Lehre fest! Gerade für die extraperitoneal gelegenen Nabel-, Leisten- und Narbenendometriosen kann er sich ein Zustandekommen durch verschlepptes Endometrium nicht denken, er hält hier doch die Entstehung vom Serosaepithel durch endometrische Metaplasie für naheliegender. Weitere Anerkennung findet Sampsons Verschleppungslehre. Vogt erklärt die Entstehung von endometrischen Ovarialhaematomen durch Stauung von Menstruationsblut und darauf folgender Austreibung von Endometrium in die Bauchhöhle; funktionell minderwertige Uterusmuskulatur begünstigt seines Erachtens das Offenbleiben des uterinen Tubenostiums; so ist die Implantierung

auf den Ovarien gewährleistet; dabei bestehen 2 Möglichkeiten: Entweder kommt es zur menstruellen cystischen Entartung des Epithels, oder es bildet sich eine geschwulstartige Wucherung. Eine Bemerkung Vogt's verdient in diesem Zusammenhange noch besonderer Beachtung: Für die Krankheitsentstehung scheint ihm im besonderen Maße neben den Abrasiones auch das Überhandnehmen der künstlichen Fehlgeburten verantwortlich zu sein, daher meint er, kommt es auch, daß in Amerika die Endometriose noch viel häufiger als in Deutschland beobachtet wird, und nennt sie aus diesem Grunde eine „Kulturkrankheit". — Molinengo erkennt die Implantation an! Sauer sagt, daß die Sampson'sche Lehre den verschiedenen Befunden am meisten gerecht wird. — Fahr erkennt die mechanische Verschleppung für manche Fälle an (neben der dysontologischen Heterotopie). Neumann bekennt sich gerade bezgl. der Adenomyosis tubae neben der Möglichkeit der Meyer'schen Heteroplasie zur mechanischen Verschleppung lebensfrischer Endometriumteilchen, die durch Tubendurchblasung und Hysterosalpingographie herbeigeführt werden kann; andererseits erwähnt er auch die Möglichkeit einer direkten Fortsetzung der Adenomyosis uteri auf die Tube. — Seitz räumt ja, wie erwähnt, bei der Endometriosis externa der Meyer'schen Auffassung eine große Geltung ein, nebenbei aber erkennt er für bestimmte Heterotopien auch Sampson's Ansicht an. Bezgl. der Endometriosis interna, für die er auch Halban und v. Recklinghausen in gewisser Weise gelten läßt, spricht er von Störungen im biologischen Gleichgewicht von Schleimhaut und Myometrium, die durch hyperregenerative Vorgänge am Endometrium bedingt sind, besonders häufig bei der Frau im Präklimakterium (nahezu hier physiologisch): So kommt es zu einfachen Einwuchern von Stroma und Drüsen des Endometriums zwischen die Muskelbündel des Myometriums. Joseph nimmt für die Blasenendometriose ebenfalls die Implantation an, er beobachtete einen Fall von submucöser Blasenendometriose nach Uterusfixation und fand dabei folgende Ätiologie: In der Uterusmuskulatur lagen einige interne endometrische Herde und im Anschluß an die Uterusfixation trat bei der Menstruation ein abgekapselter endometrischer Tumor an der Fixationsstelle auf. Das endometrische Gewebe wuchert dann allmählich die Blasenserosa durchbrechend in die Muskulatur ein und bildet schließlich drei submuköse, hochrote Wülste, die cystoskopisch erkannt werden. Also eine postoperative Verschleppungsgenese! — Haselhorst setzt sich auf Grund verschiedener Beobachtungen stark für Sampson ein, nachdem er die Meyer'sche Umwandlung des Serosaepithels unter besonderen Bedingungen (worunter interessanterweise auch die lokale Reizung durch in die freie Bauchhöhle gelangendes Menstruationsblut genannt wird) abgelehnt hat. Für die Narbenendometriose tritt er selbst für eine Verschleppung per continuitatem oder Invasion ein: Die Narbenendometriose tritt nur nach gynäkologischen Operationen auf, wenn der Uterus eröffnet war oder eine Tube teilexcidiert wurde, oder wenn zur

Ventrofixation ein Faden tief durch die Uteruswand geführt war; nun betont Haselhorst, daß die Operationswunden am Uterus nicht immer primär heilen; so entstehen Fisteln und entlang den zur Fixation benutzten Fäden wird Schleimhautepithel enthaltender Inhalt infolge Uteruskontraktion in das umliegende Gewebe gepreßt, das wäre eine aktive Verschleppung! Aber das Drüsenepithel kann vom Uterus aus entlang den Fisteln auch selbständig wuchern: Dann handelte es sich um eine echte Invasion. Echte Invasion ist u. U. auch beim Entstehen der Endometriosis interna anzunehmen, während andererseits auch gerade nach Abrasiones die passive Verschleppung von Endometrium ins Myometrium zu berücksichtigen ist! Hier sei eine Mitteilung von Mátyás erwähnt, wonach die E. interna durch Wucherung von Endometrium in die Muskulatur entsteht; u. U. geht diese Wucherung weiter, durchbricht das Peritoneum, was seiner Meinung nach zu der verschiedenen Heterotopie in der Bauchhöhle führen kann! — Otto stellte übrigens statistisch fest, daß unter 363 Fällen von Ventrofixation nach Leopold — Czerny 16 Adenomyosen operiert werden mußten, unter 1000 anderen Fällen von gynäkologischen Operationen stellte sich keine einzige Endometriose ein! Ferner operierte Haselhorst eine Endometriose des Lig. rotundum, die durch die menstruelle Aussaat einer geplatzten ovariellen Schokoladencyste sich dort gebildet hatte. Dann berichtet er von einer Endometriose des „Septum recto-vaginale", wir sprechen wohl in diesem Falle besser von einer Endometriosis retrocervicalis! Sie war durch Implantation im tiefsten Punkte des Douglas'schen Raumes entstanden. Haselhorst bemerkte hierbei, daß das fremdem Zellmaterial gegenüber mit besonderen Abwehrkräften ausgestattete Peritoneum im Douglas wohl mehr als an anderen Stellen Schädigungen ausgesetzt ist, die durch Minderung der Abwehrkräfte eine Implantation von endometrischem Gewebe ermöglichen. Haselhorst betont übrigens auch an anderer Stelle, daß das Peritoneum ein schlechter Implantationsboden für Endometriosen sei und nur das Douglasperitoneum wegen dort gehäufter Schädigungen dafür geeigneter ist. Im Allgemeinen verhält sich das Peritoneum ohne Zweifel fremdem Zellmaterial gegenüber in dieser Weise. M. E. aber machte gerade das endometrische Gewebe hier eine Ausnahme, wie übrigens auch durch experimentelle Versuche gezeigt wurde (s. u.) und findet im Peritoneum einen durchaus geeigneten Einnistungsboden! Auch vom Cervixdrüsenepithel aus kommt es nach Haselhorst häufig zur Wucherung per continuitatem nach vorn: Dann entsteht die Endometriose der Blase, nach hinten: Dann kommt es nach ihm zur Endometriosis des Septum rekto-vaginale, besser also Endometriosis retrocervicalis. Haselhorst unterscheidet also zwischen 3 Arten der Verschleppung:

1. durch Invasion,
2. durch Implantation,

3. durch Transplantation (wenn bereits bestehende endometrische Heterotopien irgendwie bei Operationen verschleppt werden, z. B. Tubenendometriose beim Doléris in die Bauchwand). —

Diese Literaturnachweise mögen genügen. Wir sehen daraus, daß beide wichtigsten Theorien, die serosaepitheliale von Robert Meyer und die Implantationstheorie von Sampson, begeistert aufgenommen wurden und beide sich eine Zeitlang neben einander behauptet haben. Die Sampson'sche Ansicht setzte sich aber allmählich doch nahezu allgemein durch. Ganz besonders haben ihr die tierexperimentellen Untersuchungen beweiskräftige Unterlagen gebracht. Besonders Fuchs und Harbitz sind hier zu nennen. Letzterer nahm Endometrium-Transplantationen vor, und zwar Autotransplantationen am Kaninchen und einige Homoiotransplantationen derselben Tierart; es wurde frisches Endometrium abgeschabt und nun an ganz verschiedene Pflanzstellen herangebracht (auch Fuchs, Zalecki, Serdenkoff u. a.); stets wurde ein positives Ergebnis erhalten. Alle Transplantate antworteten auf das Ovarialhormon wie das natürliche Endometrium. Überall kam es zum menstruellen Cyklus; zu verschiedenen Zeitpunkten fand man also auch verschiedene cyklische Phasen in der künstlichen Endometriose! Harbitz verpflanzte das Endometrium in die Bauchwand, in Laparotomienarben, in die Muskulatur, in die Interkostalräume, Pleurahöhle, sogar in die Augenvorderkammer. Überall entstand eine Endometriose! Einen Versager hatte Fuchs: Bei schon bestehender Schwangerschaft verpflanzte er Dezidua; hier kam es nicht zur Implantation. Anders, wenn vor Eintritt der Schwangerschaft Endometrium verpflanzt wird und das Tier später gravide wird: Dann macht auch das heterotope Gewebe die deciduale Umwandlung mit! Das konnte u. a. auch Brakemann beobachten. Andererseits stellte er so auch fest, daß beim kastrierten Tier die Implantate nicht angingen. Bei supravaginaler Uterusamputation bei Myomen transplantierte Fuchs mit positivem Erfolg Gebärmutterschleimhaut in die Cervix und erhielt so ohne Amenorrhoe die Menstruation. In ähnlicher Weise versuchte Schmidt (s. o.) eine künstliche Menstruation nach Totalexstirpation herbeizuführen, indem er gesunde Uterusmucosa in die Scheidenwand verpflanzte und so tatsächlich eine regelmäßige Monatsblutung und einen Ersatz für den physiologischen Vorgang erreichte! Dieser absolute Erfolg der experimentellen Forschungen ist es vor allem, der mich veranlaßt, die Sampson'sche Lehre als richtig anzuerkennen, soweit sie die Implantationstheorie betont; die Behauptung der menstruellen Verschleppung ist eine andere Frage. Schließlich bin ich der Ansicht, daß die einwandfreien endometrischen Wucherungen in Laparotomienarben nach Operationen am Uterus selbst ebenfalls ein eindeutiges Beweismaterial für die Implantation abgeben. Hier hält auch die neue Ansicht Robert Meyer's nicht Stand, der für die intraperitonealen Heterotopien nunmehr die Implantation anerkennt,

für die extraperitonealen dagegen nicht, also auch nicht für die extraperitoneal liegenden Narben-Endometriosen. Hier muß man dann den m. E. unbedingt gezwungenen Schluß ziehen, daß nach zwar stets vorausgegangener Operation am Genitale diese Narbenendometriosen dennoch serosaepithelial entstanden sind, während nach sonstigen Operationen im Bauchraume ohne Berührung des Genitale niemals Narbenendometriosen serosaepithelial entstehen. Damit ist m. E. diese Ansicht erfahrungsgemäß widerlegt. Ganz abgesehen davon, daß es ein erheblich schwieriger vorzustellender Weg ist, daß aus irgendwelchen Gründen plötzlich das serosaepitheliale Gewebe ausgerechnet endometrisch metaplasiert und dann auch unter ovariellem Einfluß steht, als wenn eben tatsächlich nur verschlepptes Endometrium heterotop weiter wuchert, zumal nun, wie gesagt, experimentelle Unterlagen für diese Ansicht erbracht sind. Außerdem aber bin ich der Meinung, daß man unbedingt für die gesamten Krankheitsbilder der Endometriose eine einheitliche Pathogenese finden muß (Kleine); es ist doch so, daß die verschiedenen Heterotopien absolut gleich sind in jeder Hinsicht: Histologisch und makroskopisch anatomisch haben sie den gleichen Bau, klinisch machen sie absolut dieselben Erscheinungen an den verschiedenen Lokalisationen, sie alle verbindet ein grundlegender Symptomenkomplex und funktionell stehen sie unter den gleichen Bedingungen, ferner sind sie alle durch eine einheitliche Therapie gekennzeichnet. Und dann sollte die Pathogenese nicht einheitlich sein? Dann sollte beispielsweise für die extraperitoneale Endometriose eine serosaepitheliale Genese, für die intraperitoneale die Implantationstheorie, für die Endometriosis interna womöglich die lymphogene Metastasierung und für ovarielle Schokoladencysten evtl. die v. Recklinghausen'sche Lehre gelten? Nein! Das hieße der allerdings schwierigen pathogenetischen Frage Gewalt antun! Vielmehr muß man sich bemühen, den sonst einheitlichen Krankheitsbildern auch die richtige einheitliche ätiologische Lösung zu geben! Sampson hat den richtigen Weg gefunden. Die einzige Möglichkeit, alle jene verschiedenen endometrischen Herde unter einer Genese zu vereinen, ist in der Implantationslehre gegeben. Die Endometriose ist eine Wucherung verschleppten Endometriums! Aber ich glaube, daß außer den erwähnten Gründen noch andere Überlegungen für Sampson sprechen. Hätte Robert Meyer mit seiner Lehre der Metaplasie des Serosaepithels zu einem regelrechten endometrischen Gewebe recht, dann müßte man doch bei diesen Wucherungen mikroskopisch auch ab und zu histogenetische Zwischenstadien zwischen normaler Serosa und cyklisch sich änderndem endometrischen Gewebe finden; im übrigen müßten auch diese metaplastischen Zwischenvorgänge mit schmerzhaften Sensationen infolge Peritonealreizung und ähnlichem einhergehen, aber all das trifft nicht zu. Treten die dysmenorrhoischen Beschwerden auf und operiert man sogleich, so findet man in jedem Falle voll ausgebildet heterotopes

Gewebe, das absolut dem Endometrium gleicht. Eine Metaplasie solcher Art könnte nicht über Nacht sozusagen zustande kommen! Das ist eines der Hauptkriterien, die m. E. für Sampson sprechen. Aber es helfen der Verschleppungslehre noch andere kritische Betrachtungen, die ich z. T. oben schon erwähnte. Mit Meyer's Ansicht wäre es nicht zu vereinbaren, daß nur das geschlechtsreife Alter befallen wird. Einmal müßten doch gerade junge Mädchen kurz nach der Pubertätszeit besonders häufig befallen werden, da ja aufsteigende Entzündungen bei ihnen besonders häufig sind und die Entzündung ja der auslösende metaplasierende Faktor nach Meyer ist, das ist gerade nicht der Fall: Junge Mädchen haben so gut wie nie eine Endometriose; sie beginnt so gewöhnlich mit dem 28. Jahre und ist bis zur Klimax hin zu finden, ein merkliches Ansteigen ist im Präklimakterium zu verzeichnen! Und andererseits werden nie Frauen vor der Menarche und nach der Menopause betroffen, also doch ein deutlicher Hinweis, daß das Genitale, insbesondere die Schleimhaut unmittelbar beteiligt sein müssen! Schließlich ist doch auch die Verteilung der heterotopen Herde in der Bauchhöhle im Sinne retrograder Verschleppung zu verwerten. Niemals beispielsweise findet man eine Endometriose im Oberbauch, und selten nur im Mittelbauch (der Nabel macht hier eine begründete Ausnahme), sondern stets findet man sie im Unterbauch in der Nähe der Tuben! Und schließlich ist noch ein anderer Punkt für Sampson zu berücksichtigen, worauf auch Hilgenfeldt besonders hinweist. Außer den dysmenorrhoischen Beschwerden der Heterotopie klagen die Patienten gar nicht selten auch über Regelbeschwerden vom Genitale selbst ausgehend! Das spricht auch für einen uterinen Zusammenhang. —

Ohne weiteres einzusehen ist ja die operative Verschleppung von Endometrium, so daß ich also meine, daß man die Narbenendometriose post operationem als eine besondere Untergruppe hinsichtlich der Genese zu betrachten hat. Es handelt sich dann stets um eine unfreiwillige Explantation in einer artefiziell gesetzten Wunde, z. T. ist dabei ein Zusammenhang mit dem Uterus durch eine feine Strangbildung (Fall 6) zu finden, z. T. aber ist die Geschwulst vom Uterus völlig isoliert, ja wird sogar extraperitoneal angetroffen (Fall 2); einmal ist die Heterotopie im Anschluß an die Operation vom irgendwie verletzten Endometrium entlang einer Naht nach der Peripherie gewuchert — es ist ja bekannt, daß alle Fremdkörper im Organismus nach der Peripherie zu wandern — und ihr Weg war an dem dünnen Stiel, der z. T. bereits endometrische Bildungen enthielt, noch zu erkennen; in dem Narbengewebe der Bauchwand kam es dann zur Tumorbildung. Jedenfalls teile ich nicht die Ansicht Haselhorst's, der seine Continuitätstheorie auf eine Uteruskontraktion und damit verbundenes Auspressen des gelockerten Endometriums ins Wundgewebe zurückführt. Eine Uteruskontraktionswirkung könnte man doch vor allem nach einer Sectio caesarea

usw. erwarten, wenn sich der Uterus wirklich zu kontrahieren hat: In diesem Falle (2) aber fanden wir gar keine Strangbildung zur Gebärmutter hin, sondern im Narbengewebe (extraperitoneal) einen isolierten Tumor. Hier ist eben während der Operation mit dem Messer oder auch durch die Manipulationen tatsächlich Endometrium in die Bauchwunde verschleppt worden und hat sich da aller Wahrscheinlichkeit nach auf der Fascie implantiert und ist im Laufe der Zeit bis unter die Haut gewuchert. Im Falle 6 ist aber frisches Endometrium bei der Uterusfixation durch die Fadenführung entweder in das Myometrium oder sogar aus der Gebärmutterwand heraus verlagert worden: Immer ist zu bedenken, daß es sich dabei häufig nur um mikroskopisch feine Teilchen von Endometrium zu handeln braucht. Ein solches Vorkommen ist absolut denkbar, wenn man berücksichtigt, daß oftmals der Haltefaden tief durch die Wand geführt wird, um ein Ausreißen beim Knüpfen zu vermeiden. Selbstverständlich sind die verschiedenen Methoden der Ventrofixation unterschiedlich zu bewerten, am häufigsten kommt es zur Verschleppung der Schleimhaut bei der Methode nach Leopold-Czerny, aber auch die Operation nach Doléris birgt die Gefahr in sich, daß man bei der Fadenführung u. U. mit dem Tubenwinkel in Konflikt kommt, und von hier ist die Verschleppung außerordentlich leicht gegeben, daher achte man darauf, daß beim Doléris wirklich nur durchs Ligamentum gestochen wird. Aus prophylaktischen Gründen übe man deshalb mehr die Methode nach Alexander-Adams, zumal diese Operation auch eine geringere Infektionsgefahr mit sich bringt. Von der Verlagerungsstelle aus ist nun das Endometrium dank seiner außerordentlichen Proliferationskraft entlang dem später nur als dünnen Strang erkennbaren Weg gewuchert! — Schließlich ist bei Operationen im Bauchraum auch die Verschleppung im Sinne der Transplantation von bereits schon bestehenden Endometriosen denkbar und auch beobachtet worden, hauptsächlich wohl bei operativer Entfernung von Schokoladencysten. Eine solche Cyste im ganzen auszuschälen, macht oft erhebliche technische Schwierigkeiten. Meistens platzen die Cysten, und es kommt zum Auslaufen des Inhaltes, daher tamponiere man grundsätzlich bei allen derartigen Operationen gut gegen die Umgebung ab, dann fängt sich der Inhalt in den Bauchtüchern. Aber auch bei Operationen am Unterbauch aus ganz anderen Gründen (Appendektomie, operative Sterilisierung der Frau usw.) besteht stets die Möglichkeit, daß man mit evtl. noch allerkleinsten punktförmigen endometrischen Heterotopien in Berührung kommt und so eine künstliche Aussaat ins spätere Narbengewebe oder auf irgendwelche Serosaabschnitte der Bauchhöhle setzt. So mögen sich die Fälle von Endometriose im Bauchraume oder im Narbengewebe nach Operationen erklären, die ohne eigentliche operative Berührung des Endometriums entstanden sind! Schließlich haben wir die Möglichkeit zu erwägen, daß bei der Narbenendometriose auch ein vorausgehender Narbenbruch in gewissen Fällen eine Rolle spielen kann; unser Fall 2 ist

daraufhin sehr verdächtig, denn 14 Tage nach der Operation verspürte die Patientin plötzlich nach stärkerem Heben in der Narbe einen Schmerz und bald danach eine kleine Schwellung, während die eigentlichen endometrischen Beschwerden erst nach ½ Jahr bemerkt wurden! Vielleicht ist damals ein kleiner Bruch entstanden und das endometrische Gewebe ist an diesen aufgelockerten Gewebsort gewandert und hat hier allmählich den kleinen Bruchsack ausgefüllt. Noch wahrscheinlicher dünkt mir der Vorgang so gewesen zu sein: Verlagertes Endometrium — selbst wenn es zunächst noch so klein ist — ist für seine Umgebung ein Fremdkörper und bewirkt eine reaktive Auflockerung des umgebenden Gewebes, so entsteht ein Locus minoris resistentiae; das ist ganz gewiß ein Vorgang, der sich bei jeder Heterotopie ähnlich abspielt; und in frischem Narbengewebe kann dadurch leicht eine Hernie entstehen. M. E. wäre also der Bruch dann erst sekundär durch das verschleppte Endometrium und seine Reaktion auf die Umgebung hervorgerufen. Erst später traten dann die Erscheinungen des Bruches zurück gegenüber der monatlich stärkeren Anschwellung der Heterotopie. Diese reaktive Wirkung der Endometriose auf ihre Umgebung ist unter allen Umständen meiner Meinung nach wesentlich, sie ist ja schließlich auch die Ursache, daß das endometrische Gewebe auf der Darmserosa beispielsweise sich implantiert, aber nach einiger Zeit dann in der subserösen Schicht liegt; die Serosa ist durchbrochen; wie ein Parasit wühlt sich gleichsam das endometrische Gewebe in die Umgebung ein. Darin zeigt sich so viel Verwandtes mit der carcinomatösen Wucherung. Nur ist es eben bei der Endometriose ein eigentlich physiologischer Vorgang: Denken wir immer an die gewaltige Proliferationskraft, mit der das Endometrium im Uterus von Menses zu Menses sich gleichsam neu bildet. —

In diese Gruppe der operativ gesetzten Endometriose gehört auch noch ein wahrscheinlich gar nicht so seltenes Vorkommnis, das Kleine erwähnt: Die Entstehung intraabdomineller Endometriumherde nach Uterusperforationen. Einmal kann es dabei zur instrumentellen Verschleppung direkt, z. B. mit der Curette, kommen, oder wenn die perforierte Stelle nicht durch Nähte geschlossen wird, weil man die Perforation garnicht bemerkt hat, oder weil man, da durch die Perforationsstelle nichts vorgefallen ist und die Blutung bald zum Stillstand kommt, darauf absichtlich verzichtet, kann es sekundär zur Endometriumeinsprossung durch den Perforationsspalt in die Bauchhöhle kommen. —

Ferner gehört zu der artefiziell operativ gesetzten Genese m. E. auch die Septum-Endometriose! Am Beispiel dieser Heterotopie läßt sich die serosaepitheliale Lehre wohl am besten widerlegen: Erstens findet sich in dieser Gegend kein Serosaepithel, und zweitens besteht auch nicht die entwicklungsgeschichtliche Möglichkeit, daß hier undifferenziertes embryonal abgeschnürtes Coelomepithel umgewandelt sei. Überdies liegt ja schon darin eine fühlbare Lücke in Meyer's

Ansicht, daß er einmal ausdifferenziertes Serosaepithel für umwandlungsfähig hält, daneben aber auch das undifferenzierte Coelomepithel, womit er z. B. die Nabel- und Leistenendometriosen erklärt (s. u.). Auf diese Unmöglichkeit wies auch Hilgenfeldt schon hin. Meyer's Lehre versagt aber völlig für die Septumendometriose. Wie gesagt, handelt es sich hier um eine höchst seltene Lokalisation. Sie läßt sich auch nicht aus der retrocervicalen Endometriose entstanden erklären; dann könnte Robert Meyer sie vom Serosaepithel des Douglas ableiten, oder nach Sampson könnte man eine Implantation im tiefsten Punkte des Douglas annehmen und dann an eine Wucherung in das Septum hinunter denken. Das ist im höchsten Grade unwahrscheinlich. Einmal spricht die Lage der Geschwulst dagegen; in unserem Falle 5 lag sie etwa im unteren Drittelpunkt der ganzen Septumlänge. Handelte es sich wirklich um eine Wanderung aus dem Douglas nach abwärts, dann wäre nicht einzusehen, weshalb die Endometriose hier ausgerechnet Halt gemacht hat, und nicht bis zum Perineum weitergewuchert wäre, eine Wachstumstendenz, die wir von der Bauchwandendometriose kennen! Außerdem aber wird niemals eine endometrische Wucherung, wenn sie im Douglas sich befindet, die Douglasgrenze überspringen und ausgerechnet in das Septum wuchern; dazu ist ja bekanntlich das Douglasperitoneum selbst ein viel zu beliebter Implantationsboden. — Dann entsteht eben die Endometriosis retrocervicalis oder eine Sigmoid-Rektumendometriose. Schwieriger wäre schon die genetische Entscheidung, wenn neben der Septumendometriose auch eine Retrocervicalendometriose bestände, aber das ist noch nie beobachtet worden. Auch bei unserer Patientin war die Septumendometriose isoliert und es fand sich keinerlei bindegewebige Strangbildung zum Douglas hinauf und im Fornix und Douglas konnte kein Tumor palpiert werden, auch ist ja Patientin nach überstandener Operation nun bald 1 Jahr beschwerdefrei. — Es gibt hier nur eine mögliche Erklärung: daß es sich auch um eine Implantation handeln muß. Sehen wir in die Anamnese: Einmal könnte natürlich eine geburtstraumatische Schädigung in Betracht zu ziehen sein, ganz so ähnlich, wie es Hilgenfeldt für eine Dammendometriose annimmt. Es entstehen ja häufig in der Scheidenschleimhaut während des Geburtsaktes kleine Schleimhauteinrisse (das hat nichts mit Damm- oder Cervixrissen zu tun), besonders natürlich auch bei älteren Erstgebärenden, wenn der Geburtsschlauch nicht mehr so elastisch ist; auch unsere Patientin war 30 Jahre bei ihrer Entbindung. Diese feinen Schleimhautrisse erfolgen besonders gern wohl gerade über dem Septum, da hier der Darm in anderer Richtung noch einen Zug ausübt, und schließlich ist gerade die hintere Vaginalwand während der Geburt besonders beansprucht. Nach der Entbindung kommt es dann zur Erschlaffung des Kanals und bei der folgenden Nachgeburt und den Blutungen wird leicht Endometrium mit ausgeschwemmt. Fängt sich nun in der wieder stark quergerunzelten hinteren Scheidenschleimhaut ein

Stück Endometrium, so ist die Möglichkeit gegeben, daß solch ein Stück in einem kleinen Schleimhautriß sich implantiert. Hier ist dann von selbst das entstanden, was Schmid durch das Experiment künstlich mit Erfolg versucht hat: Einwachsen von Endometrium in die Scheidenwand! Dieser Erklärung kann man entgegenhalten, daß ja die Entbindung 15 Jahre vor Ausbruch der Endometriose stattgefunden hat. Wir wissen aber, daß endometrische Wucherungen bis zu 20 — 25 Jahren nach der operativen Implantation einwandfrei beobachtet sind. In unserem speziellen Fall hätte sich also ein sehr kleines Stück Endometrium in einem Schleimhautriß festgesetzt, wäre hier eingeheilt und hätte sich am menstruellen Cyklus beteiligt. Die Frau hat also u. U. jahrelang auch an einer kleinen Stelle aus der Scheidenschleimhaut geblutet, was natürlich nicht besonders aufgefallen ist, zumal die Menses in Ordnung waren! Dann erst nach Jahren ist dieses heterotope Gewebe durch wahrscheinlich mechanische Reize (antikonzeptionelle Mittel, gynäkologische Untersuchungen, Kohabitation usw.) zur Wucherung in die Submucosa und Muskularis usw. veranlaßt worden und hat dann in verhältnismäßig kurzer Zeit das Septum bis zur Rektummucosa durchwuchert. Diese letzten Erklärungen treffen auch für die folgende genetische Überlegung zu, die ich noch geben will. So sehr man m. E. bei der endometrischen Wucherung am Genitalschlauch, besonders also am Septum und Perineum, an die geburtstraumatische Implantation denken muß, gibt es auch für die Septumendometriose eine andere, manchem vielleicht naheliegender erscheinende ätiologische Deutung: Die Vagina ist nun mal den verschiedensten Einflüssen und Eingriffen ausgesetzt, durch allerlei kleine gynäkologische Eingriffe kann es zur artefiziell gesetzten Verletzung der Schleimhaut kommen. Sehen wir in die Anamnese: Seit 1930 leidet Patientin an Schleimhaut-Polypen (nach ihrer Angabe) der Cervix; wohl bemerkt bildeten diese Polypen keine menstruelle Abflußbehinderung und ihr Arzt hat verschiedentlich diese Polypen entfernt! (1935 zum letzten Male!) Wie leicht ist bei der ärztlichen Manipulation eine Verschleppung von Endometrium möglich, das sich nun seinerseits in eine feinste Schleimhautwunde implantiert hat und so die Heterotopie bildete; dieser Schleimhautriß kann hier evtl. durch unsanftes Einführen des Spekulums, durch instrumentelles Ausgleiten u. ä. oder von Seiten der Frau durch Gebrauch antikonzeptioneller Mittel u. s. f. entstanden sein. Die Septumendometriose ist außerordentlich selten. — Ich bin der Meinung, daß mit unserem Falle in der Literatur höchstens 4 — 5 Fälle beschrieben sind; sitzt die Heterotopie im obersten Teile des Septums am Fornix, dann muß man m. E. aus genetischen Gründen, wie ich schon öfters erwähnte, von einer Endometriosis retrocervicalis sprechen! Für die Septumendometriose aber vertrete ich die geburtstraumatische Implantation oder die Implantation nach kleinen gynäkologischen Eingriffen (wie Polypabtragungen, Uterusdilatation, Abrasio, Pertubation usw.). — Ich fasse zusammen: Narbenendometriosen entstehen in der Bauch-

wand durch Implantation bei Operationen, meist nach Sectio caesarea, Ventrofixation, Tuben-Keilexcision mit und ohne Strangbildung zum Uterus hin, aber auch durch Transplantation bereits bestehender Endometriosen; ferner kommt intraabdominale Implantation durch Uterusperforation zustande; schließlich die Septum- (und Damm-)Endometriose durch traumatische Implantation! —

Nunmehr komme ich ganz kurz auf die Genese der Endometriosis interna der Vollständigkeit halber zu sprechen. Denn sie fällt bezgl. der genetischen Bedeutung ebenfalls aus dem Rahmen der übrigen endometrischen Heterotopien heraus. Ich schließe mich hier voll und ganz der Ansicht Kleines an: Es kommt zur aktiven Implantation auf Grund endomyometrialer Gleichgewichtsstörung. Im normalen Zustande ist es so, daß das Endometrium trotz seiner großen Proliferationskraft niemals in das Myometrium eindringen kann; das scheitert an der natürlichen Widerstandskraft des Myometriums! Folglich ist nur eine Schädigung der myometralen Widerstandskraft notwendig, um das proliferierende oder sich regenerierende Endometrium vordringen zu lassen. Kleine hebt noch besonders dabei das mit histolytischer Fähigkeit ausgestattete Stroma hervor. Diese Schädigung des Myometriums wird hervorgerufen durch Abrasiones, womöglich wiederholte Curettagen u. ä. Eingriffe, z. B. durch Abort-Ausräumungen und schließlich nach Kleines Ansicht durch die Tätigkeit chorialer Zellen im Zusammenhange mit der Plazentation! Außerdem kann natürlich eine Endometriosis interna nach der Durchwucherung der Uterusserosa auch zu einer Endometriosis externa führen, dann bilden sich Herde auf dem Bauchfell. — So können ohne Zweifel Endometriosen des Darmes (Rektum, Sigmoid), retrocervicale Endometriosen und Endometriosen der Blase entstehen; letztere haben ihren Ursprung wahrscheinlich zum allergrößten Teil auf diesem Wege. —

Nunmehr werden wir vor die Aufgabe gestellt, alle übrigen endometrischen Heterotopien unter der Implantationstheorie zu vereinigen; es sind dies die tubare- und ovarielle- und die Darm-Endometriose (SRomanum, Appendix, Coecum, Rektum, evtl. Blase), die Nabel- und Leisten-Endometriose. Abgesehen von den letzteren herrscht jetzt in Übereinstimmung die genetische Ansicht der Implantation verschleppten Endometriums. Dieser Überzeugung haben sich wie gesagt, auch die meisten Vertreter der serosaepithelialen Lehre mit Meyer an der Spitze angeschlossen. Für die Nabel- und Leisten-Endometriosen jedoch beharren sie auf ihrer alten Anschauung. Der Weg des Endometriums ausgerechnet an diese beiden Orte scheint ihnen unwahrscheinlich; überdies findet man die Heterotopie hier meist extraperitoneal, so daß sie hier an die Metaplasie undifferenzierten, embryonal abgeschnürten Coelomepithels glauben, und zwar sei es persistierendes Coelomepithel, das vor Ab-

schnürung der physiologischen Nabelbrüche und Proc. vaginales der Leisten an diesen Stellen embryonal gelegen habe. Übrigens ist Sampson selbst bezgl. der Pathogenese der extraperitonealen Endometriosen schwankend und hält merkwürdigerweise neben seiner eigenen Theorie in gewissen Fällen auch die lymphatische und gefäßendotheliale Entstehung für möglich! Jene Meyer'sche Ansicht widerlegt Hilgenfeldt in einer neueren Arbeit über Leistenendometriosen, indem er nachweist, daß etwa die Hälfte der Leistenendometriosen garnicht in der typischen Inguinalbruchgegend gefunden wurden, sondern unterhalb des Lig. inguinale in der Gegend der Hernia cruralis: Angeborene Schenkelbrüche kommen aber bekanntlich nicht vor, embryonal ist hier gar keine Serosa da, wie etwa in der Leiste der offene, erst später obliterierende Proc. vaginalis. Somit können auch die Crural-Endometriosen unmöglich auf persistierendes Coelomepithel zurückgeführt werden, sondern es muß sich hier ebenfalls um verschlepptes Endometrium handeln... Und damit muß man sinngemäß auch für die übrigen extraperitonealen Herde die Implantationstheorie annehmen. Wie aber kommt es zu der Lage außerhalb des Bauchfelles und weshalb wird ausgerechnet in der Bauchwand der Nabel und die Leiste befallen? Es ist eine chirurgische Erfahrungstatsache, daß irgendwelche „Fremdkörper", die in die Bauchhöhle gelangt sind, gerade am Nabel oder in der Leistengegend nach außen perforieren! Die Bauchwandschicht ist an diesen Stellen dünner als anderswo und außerdem befinden sich hier meist Bruchanlagen, die natürlich eine evtl. Perforation begünstigen. Das Endometrium ist aber gleichsam ein Fremdkörper in der freien Bauchhöhle (Kleine). So ist zunächst einmal die Lokalisation erklärt. Das Problem der extraperitonealen Heterotopie wurde aber in glänzender Weise durch Bungart im Sinne der Implantationstheorie gelöst! Er zeigt, daß die bei der Operation extraperitoneal angetroffenen Herde erst „sekundär" aus dem Bauchraume ausgeschlossen sind, und daß sie ursprünglich genau so intraperitoneal entstanden sind wie die anderen Endometriosen. Er geht ebenfalls von der Tatsache aus, daß sowohl am Nabel wie an der Leiste häufig Bruchanlagen und fertige Bruchsäcke gefunden werden. Nun gelangt das frei in der Bauchhöhle befindliche Endometrium in solch einen Bruchsack, es kommt zur entzündlichen Reizung der Bruchwand – Endometriosen gehen ja immer mit Entzündung einher – und so verkleben die Wände des Bruchsackes miteinander. Mit der Verklebung der Serosablätter geht die Verödung des Bruchsackes einher und nun liegt tatsächlich die Heterotopie extraperitoneal, überdies zeigt ja jede Endometriose die Tendenz, zur Peripherie hin zu wuchern. In diesem Falle wird also dadurch die Beziehung zum Peritoneum immer lockerer. Zunächst ist Bungart mit seiner Ansicht kaum beachtet worden. Jetzt sind allerdings einige Autoren schon derselben Meinung. Auch ich schließe mich seiner Theorie voll und ganz an; auf jeden Fall scheint sie sich

in die Lehre der Implantation am folgerichtigsten einzuordnen. Auch unsere 3 Beobachtungen bringen einen neuen Beweis für diese Genese. Im übrigen kann man in den Operationsberichten sehr häufig lesen, daß ein zarter bindegewebiger Strang von der Wucherung zum Peritoneum zieht, das ist der bindegewebig umgewandelte Rest der Serosablätter; außerdem trifft man sogar bei der Operation dieser Endometriosen garnicht so selten noch einen offenen Bruchsack an (wie auch Hilgenfeldt betont). Das spricht alles für die Bungart'sche Auffassung! — Unser 1. Fall ist in diesem Zusammenhang insofern interessant, als schon 5 Jahre vor erfolgter Operation die Patientin in der rechten Leistenbeuge die ersten Beschwerden bemerkte und dazu auch eine kleine Schwellung, die sich aber stets zurückdrücken ließ; hier ist ohne Zweifel zuerst ein Bruch vorhanden gewesen ohne größere Schmerzen; diese haben erst in den letzten 2 Jahren zunehmend eingesetzt. Bei der Operation fand man dann keinen offenen Bruchsack mehr vor, sondern die Heterotopie lag im Lig. rotundum selbst, was für die Implantation von Endometrium besonders geeignete Bedingungen zu erfüllen scheint, denn gerade der Befund im Lig. rotundum ist häufig. Der Fall 3 ist daher von Bedeutung, als der Prozeß außerordentlich schnell sich entwickelt hat; aber wir haben auch hier anzunehmen, daß ein beschwerdefreier Bruch am Nabel vorher bestanden hat. Bei der Operation zog ein dünner Strang vom Tumor durch die Fascie, ohne sich allerdings gänzlich bis zum Peritoneum hin verfolgen zu lassen. Ferner zeigte histologisch die endometrische Schleimhaut gerade die prämenstruelle Proliferationsphase, einige Tage nach der Operation stellte sich dann auch bei der Patientin die Regel ein. Im Falle 4 bestanden schon seit 1929 Schmerzen in der Nabelgegend, es ist wohl gut denkbar, daß damals die Beschwerden auf einen vorhandenen Bruchsack zurückzuführen waren, denn 1928 mußte Patientin sich einer Ventrofixation nach Alexander-Adams unterziehen, und man kann bei dieser Methode nicht so sicher mit einer endometrischen Verschleppung rechnen; diese hat dann erst später stattgefunden. Es ist nämlich bei den extraperitonealen Endometriosen im allgemeinen zu sagen, daß das einmal implantierte Endometrium auch schnell weiter wuchert; jedenfalls sind gewiß nicht 5 Jahre verstrichen, bis der Tumor die bestandenen Erscheinungen machte. Freilich ist zu sagen, daß gerade diese Patientin sich mit ihrer Erkrankung lange hingeschleppt haben muß, wohl aus Scheu vor dem Arzt oder aus Angst vor der Operation, denn der Tumor hatte eine erhebliche Größe erreicht und die Patientin gab selbst zu, daß sie schon sehr lange (bei ihr sicher als jahrelang zu verstehen) daraus blute, sie trage dann auch hier eine Binde. — Der Tumor in der linken Leistennarbe erwies sich als ein Fremdkörpergranulom und es fand sich in ihm einwandfrei Nahtmaterial. Es ist noch zu erwähnen, daß trotz des anscheinend recht lange bestehenden Prozesses eine maligne Entartung hier nicht gefunden wurde.

So bin ich der Ansicht, daß extraperitoneale wie intraperitoneale Endometriosen ausschließlich durch Implantation pertubar verschleppten Endometriums zustande kommen, ausgenommen die wenigen Fälle, die ihren Ursprung in einer gewanderten Endometriosis interna haben. Damit schließe ich mich im allgemeinen der von Bungart erweiterten Sampson'schen Theorie an. Bevor ich aber meine Betrachtungen beschließe, muß ich noch Stellung nehmen zu einem für die Genese wesentlichen Punkte, durch den ich mich in einen gewissen Gegensatz zu der meist vertretenen Ansicht stelle. Es besteht nämlich auch bei der Implantationstheorie noch ein wesentlicher Zwiespalt durch die Lösung der Frage: Wie kommt es zur Verschleppung? Allgemein wird gesagt: Einmal wird bei Operationen frisches Endometrium in die Wunde verschleppt, ferner bewirkt die Schädigung des Myometriums durch Abrasiones ein Einwuchern des frischen Endometriums in die Uteruswand usw., andererseits aber kommt es zu den intraperitonealen und extraperitonealen Wucherungen durch retrograde Menstruation, bei der eben abgestoßenes Endometrium mit verschleppt wird; das ist für mein Empfinden ein unlogisches Kompromiß. Muß man bei einer einheitlichen Genese nicht auch bis aufs Letzte einheitliche Voraussetzungen schaffen? Das normale Endometrium und das menstruell durch Desquamation abgestoßene Endometrium sind nicht mehr gleich, sind anatomisch-physiologisch verschieden zu bewerten! Die menstruellen Endometriumtrümmer sind kein gesundes Gewebe, sind kein Endometrium mehr! Das ist im übrigen auch immer der wunde Punkt gewesen, den man der Verschleppungslehre vorgeworfen hat (Hilgenfeldt, Kleine u. a.) und der viele veranlaßt hat, der serosaepithelialen Anschauung manches Zugeständnis zu machen. Daß bei Operationen verschlepptes frisches Endometrium im Stande ist, sich irgendwo zu implantieren, wollte man gern glauben, aber die Implantation durch retrograde Menstruation verwarf man. Auch Sampson selbst sagt übrigens, die Implantation kommt zustande durch menstruellen Rückfluß oder durch instrumentelle Verschleppung; auf diese letzte Bemerkung scheint man mir viel zu wenig geachtet zu haben. Damit ist nämlich die Brücke zu schlagen zur allgemein anerkannten postoperativen Implantation! Ist das Endometrium, das durch retrograde Menstruation verschleppt wird, denn überhaupt noch lebensfähig, geschweige denn implantationsfähig? Nein! Das besagt eigentlich schon der Ausdruck: Desquamiertes Drüsenepithel! Aber es liegen auch objektive experimentelle Untersuchungen vor, die Hilgenfeldt, Kleine u. a. erwähnen: Explantate von unmittelbar vorher menstruell abgestoßener Schleimhaut sind nicht mehr wachstumsfähig! Allein Explantate von frischem abgeschabten Endometrium nisten sich auf den Nährböden ein und wuchern! Das sind unbedingt zu beachtende Ergebnisse. Außerdem ist überlegungsmäßig zu sagen: Wenn wirklich das Menstruationsblut der Überträger des Endome-

triums wäre, dann müßten z. B. viel häufiger im normalen Abflußrohr, in der Vagina, solche Heterotopien sich entwickeln, entsprechend der Septum-Endometriose, oder in der Bauchhöhle müßte es doch bei retrograder Menstruation zu multiplen Heterotopien an den verschiedenen Organen kommen, denn wieviel Endometriumbröckel werden im Menstruationsblut mitgeführt! Aber im allgemeinen finden wir nur eine Heterotopie (selten mal 2). Und sollte immer nur ein Endometriumbröckel bei der retrograden Menstruation implantationsfähig sein, ähnlich wie nur ein Spermium unter vielen Tausend zur Befruchtung führt? Kaum! Außerdem aber ist es doch so, daß objektiv beobachtete retrograde Menstruation ein außerordentlich seltenes Ereignis ist; eine Retroflexio uteri wird nicht den natürlichen Abflußweg verschließen, höchstens erschweren. Ein submucöses Myom kann natürlich u. U. zu einem völligen Verschluß führen und wirklich zu retrogradem Abfluß Anlaß geben. Aber dann kommt es gewiß nicht zu einer endometrischen Implantation. Überdies konnten wir bei unseren Beobachtungen stets feststellen, daß die Menstruation völlig in Ordnung war, die Blutungen traten pünktlich und regelmäßig ein, von einer retrograden Menstruation war keine Rede, auch nicht zu der Zeit, als es zur retrograden Verschleppung gekommen sein mußte. Auf Störungen der Regel achtet ja jede Frau peinlich, aber keine unserer Patientinnen konnte sich entsinnen, daß diesbezügliche Beschwerden vorgekommen seien. Lediglich traten jene dysmenorrhoischen Beschwerden an den betreffenden Heterotopien auf zur Zeit der Regel, die vaginalen Blutungen selbst aber waren nicht verändert. Überdies ist unbegründet und unhaltbar und widerspricht biologischem Denken, anzunehmen, daß bei an sich normaler Menstruation von üblicher Dauer außerdem auch eine kleine Blutmenge retrograd durch die Tuben in die Bauchhöhle gelangen könnte! Bedenke man doch stets, daß die Menstruation im Leben der Frau ein absolut physiologischer Vorgang ist, und daß der Organismus nur den normalen Ausscheidungsweg nach außen kennt und nicht von sich aus durch retrograden Abfluß zu einer pathologischen Komplizierung beiträgt. Mit der Möglichkeit einer retrograden Menstruation könnte man sich nur bei Vorhandensein von Abflußhindernissen (wie oben erwähnt) einverstanden erklären; aber wie gesagt, bestand bei unseren Beobachtungen kein einziges Mal ein solches natürliches Hindernis, der Uterus war jedesmal von normaler Lage, Größe und Konfiguration, eine Geschwulst konnte gynäkologisch nicht festgestellt werden; auch die Portio zeigte stets normale Verhältnisse und die Vagina desgleichen. Allein im Falle 5 waren Portio-Polypen bekanntlich vorhanden, die aber für die Menstruation kein merkliches Hindernis bedeuteten; im übrigen handelte es sich ja um eine Septum-Endometriose, die ohnehin nicht durch retrograden Transport entstanden ist. Selbst wenn es in diesem oder jenem außergewöhnlichen Falle einmal zur „retrograden Menstruation" gekommen ist, und solche Fälle sind ja hin und wieder in der Literatur beobach-

tet worden (reichen aber nicht zu einem Bruchteile aus, um die Endometriosen zu erklären!), dann sprechen die experimentellen Untersuchungen dagegen: Menstruelles Endometrium ist totes Gewebe und nicht mehr wucherungsfähig! Überdies sind bei Operationen und anschließender histologischer Untersuchung ab und zu Zufallsbefunde gemacht worden (u. a. wieder Kleine), die mir wegweisend zu sein scheinen und den Beweis erbringen für die einzig mögliche Art der Verschleppung: Es wurde nämlich zufällig in den Tubenlichtungen lebensfähiges frisches Endometrium gefunden, das aber auf keinen Fall durch die Menstruation dorthin gelangt sein konnte. Es handelte sich eben um ganz frische Zellverbände von Endometrium aus gesunden Zellen mit unbeschädigtem Zellplasma und Zellkernen! — Außerdem sind noch mehr Gründe gegen die retrograde Menstruation zu erheben: Wenn sie wirklich der Urheber der Endometriosen wäre, dann müßte es ja bei diesem Ereignis zu peritonealen Reizerscheinungen stärkster Art kommen, selbst schon, wenn das Blut in die Tuben tritt, besonders aber dann, wenn es an den Fimbrien vorbei in die freie Bauchhöhle gelangt. Wie wir aber gesehen haben, macht sich die Endometriose immer erst am Ort ihrer Wucherung durch menstruelle Schmerzen kenntlich und niemals haben wir gefunden, daß dieser endometrisch heterotopen Dysmenorrhoe ein auffallender allgemeiner peritonealer Reizschmerzanfall vorausgegangen wäre, im Gegenteil, ich habe ja klargelegt, daß häufig eine Endometriose absolut symptomlos latent beginnt, die Schmerzen sich erst später hinzugesellen und am Platz der Heterotopie sich monatlich steigern. Auch sonst fand ich in den Krankengeschichten der Literatur nie, daß den üblichen endometrischen Symptomen ein einmaliger, besonders heftiger, allgemeiner peritonealer Reizzustand vorausgegangen wäre, der etwa 3 - 4 Tage angedauert hätte — denn ein solches Ereignis müßte man erwarten, wenn sich das Menstruationsblut in die Bauchhöhle entleert! Aber kein Wort davon, — auch wir konnten bei unseren Beobachtungen diese Feststellung nicht machen. Alles spricht gegen die Verschleppung durch Menstruationsblut! Und noch eines bestimmt mich zu meiner Ansicht: Zu Beginn sagte ich bereits, daß die Endometriose — wenigstens was die nicht operativ bedingten extra- und intraperitonealen Heterotopien betrifft — im wesentlichen eine "moderne" Erkrankung darstellt, wie auch Haselhorst von einer „Kulturkrankheit" spricht! Ohne Zweifel hat man vor 1900 nur selten eine endometrische Heterotopie gesehen; klinisch hat man sie nicht gekannt und erst pathologisch-anatomisch wurde sie durch das histologische Bild entdeckt (v. Recklinghausen). Mögen vordem hin und wieder auch postoperative Endometriosen vorgekommen sein, so doch sicherlich nicht in diesem Maße wie späterhin, als die operative Technik fortschritt, sind doch Ventrofixationen auch operative Eingriffe erst jüngeren Datums. Und die Endometriosis interna, die wir ja heute auf endomyometriale Gleichgewichtsstö-

rungen besonders nach Curettagen zurückführen, wird auch früher bedeutend seltener gefunden worden sein und ist damals wohl auf die Tätigkeit chorialer Zellen im Zusammenhang mit der Plazentation (nach Kleine) zurückzuführen! All die anderen extra- und intraperitonealen Endometriosen aber sind in der Zeit vor Recklinghausen ganz sicher nur höchst selten einmal zur Entwicklung gekommen; denn man findet in den alten Sektionsprotokollen so gut wie nie entsprechende Schilderungen, das hängt nicht damit zusammen, daß man diese Tumoren übersehen hätte — bekanntlich hat man ja früher viel schärfer beobachtet als leider heute oft, sondern ist einfach so zu erklären, daß es früher eben diese extra- und intraperitonealen Endometriosen so gut wie nicht gegeben hat. Das ist ein historischer Beweis gegen Sampson! Denn retrograde Menstruation infolge Cervixhindernissen (Myom usw.) ist ja gewiß nicht erst ein Ereignis unserer Zeit, sondern wird es immer schon so vereinzelt und selten wie heutzutage gegeben haben. — Aber gerade diese historische Tatsache im Verein mit den Zufallsbefunden frischen Endometriums in der Tubenlichtung bringt uns nun zur Erkenntnis der Art der Verschleppung, die m. E. allein als die richtige und den Tatsachen entsprechende zu gelten hat. Nicht das menstruell desquamierte Endometrium wird verschleppt, sondern durch instrumentelle Eingriffe und ähnliche Ereignisse wird aus dem nicht menstruierenden Zellverband abgelöstes frisches lebendes Endometrium pertubar in die Bauchhöhle verschleppt und kann sich hier in der bekannten Weise implantieren! Ebenso wie die Endometriosis interna durch Einwuchern frischen Endometriums ins Myometrium und die postoperative Narbenendometriose durch Verschleppen frischen Endometriums erklärt wird, entsteht auch die Endometriose des Nabels, des Lig. rotundum, des Darmes, des Ovars und der Tube usw. nur durch pertubare Verschleppung frischen Endometriums. Jene beobachteten frischen Endometriumteilchen in der Tube sind sprechende Beweise. Die auslösenden Ursachen für die Trennung dieser Bruchstücke aus dem Schleimhautverbande sind wiederum in kleinen gynäkologischen Eingriffen hauptsächlich zu suchen: Wenn die Curettage einmal zur Endometriosis interna führen kann, so kann sie andererseits auch durch retrograde Verschleppung losgeschabter Schleimhautteilchen die verschiedenen heterotopen externen Wucherungen auslösen. Ganz besonders leicht werden durch Curettage losgelöste Schleimhautfetzchen an den Tubenwinkeln die Neigung haben, durch die Tuben, die ja durchaus in ihren Ostien erweiterungsfähig sind, wie salpingographische Röntgenbilder ergeben, in die Bauchhöhle zu gelangen. Diese Verschleppung in die Tuben ist gerade bei den Curettagen leicht möglich, wenn nicht mit sehr vorsichtiger und leichter Hand die Curette geführt wird. Überdies wird ja mit der Kugelzange die Portio und damit der ganze Uterus stark nach unten gezogen, wodurch infolge der Dehnung auch der Isthmus tubae in seinem Lumen etwas erweitert wird!

Außerdem wird vielleicht anschließend an eine Curettage nochmals gynäkologisch untersucht, so kann es durch den Druck am Uterus noch zu einer mechanischen Verschleppung kommen! Ferner wird ja häufig nach den Curettagen gespült: Auch die Spülflüssigkeit, besonders wenn sie mit allzu hohem Druck ausgeführt wird, wirkt fördernd auf die pertubare Verschleppung. Im übrigen wirkt die betreffende desinfizierende Flüssigkeit ja auf lebendes Zellgewebe nicht im Augenblick abtötend! Diesen Abrasiones schreibe ich einen sehr großen Anteil am Entstehen der Endometriosis externa zu, aber auch andere auslösende Momente gibt es: u. U. kann auch die Uterusdilatation zu einer Verletzung der Uterusschleimhaut führen, besonders wenn auch hier gebohrt wird und die Dilatation des inneren Muttermundes mit Gewalt erzwungen wird, und nicht langsam und mit leichter Hand die Dilatatoren eingeführt werden. In ganz ähnlicher Weise kann derselbe Erfolg auch beim Legen von Laminaria-Stiften erzielt werden: Außerdem ist nach 24 Stunden durch die Quellung der Stifte die Schleimhaut besonders empfindlich, handelt es sich in solchen Fällen ja überdies stets um besonders enge Cervixkanäle: — wird nun wiederum mit Hegar-Dilatatoren weiter gedehnt, dann gibt es häufig auch bei vorsichtigem Arbeiten Verletzungen des Endometriums! Nun kommt der Druck auf den Uterus bei folgender manueller Untersuchung hinzu und die Verschleppung kommt zustande. Freilich ist das nicht das übliche Ereignis, dann müßte es ja ungezählte Endometriosen geben; aber es ist zweifelsohne eben **der** Weg der Entstehung! Ferner gehört unbedingt die Tubendurchblasung als ein die Verschleppung begünstigender Eingriff hierher. Häufig wird ja die Pertubation einige Male wiederholt — 2 mal soll man ja ohnehin - auf beiden Seiten — blasen, um eine Kontrolle zu haben —; ein vorher durch instrumentellen Eingriff gelöstes Stück Endometrium findet keine günstigere Gelegenheit zur rückwärtigen Einwanderung als durch diese Tubenprobe. Dann kann bei der Tubenschnäuzung auch am Tubenwinkel oder im Isthmus tubae liegendes Endometrium in die Bauchhöhle geschleudert werden. — So gibt es sehr viel Möglichkeiten, durch die frisches Endometrium durch instrumentellen Eingriff losgelöst und verschleppt werden kann. Aber nicht nur durch diese ärztlichen Maßnahmen kann die Endometriosis externa verursacht werden; — der Uterus ist fernerhin mannigfachen Schädigungen ausgesetzt: Vor allem spielen hier intrauterine Spülungen zum Zwecke der Abtreibung eine nicht gering einzuschätzende Rolle; dabei kommt hinzu, daß diese kriminellen Eingriffe zumeist von Personen vorgenommen werden, die vom anatomischen Bau keine Ahnung haben; so kommt es in vielen Fällen nicht nur zur Verletzung der Schleimhaut, sondern auch noch tieferer Schichten, besonders wenn nicht nur mit Spülungen gearbeitet wird, sondern auch mit allerlei spitzen, scharfkantigen Instrumenten. Dann wird ja sogar u. U. perforiert, wodurch eine neue Möglichkeit zur Ver-

schleppung gegeben ist! Und wie die Eingriffe zum Zwecke der Abtreibung eine Loslösung von Schleimhaut und folgende tubare Verschleppung bewirken können, so wird das Gleiche durch den Gebrauch antikonzeptioneller Mittel erreicht. Hier ist es meist die Frau selbst, die sich durch ihre Manipulationen die Schleimhautschädigung zufügt. — Ferner muß gesagt werden: Es braucht sich garnicht immer um diese erwähnten Gründe zu handeln, unter gegebenen Bedingungen kann auch bei den üblichen vaginalen Spülungen, sofern der Druck zu stark ist, eine Endometriumschädigung mit ihren Folgen erzielt werden! —

So sehen wir die mannigfachsten Ursachen für die pertubare Verschleppung zustande kommen; stets sind es Eingriffe am inneren Genitale, die mit einer Verletzung des nicht menstruierenden Endometriums und nachfolgendem retrograden Transport durch die Tuben einhergehen. Somit erklärt es sich im übrigen auch, daß für gewöhnlich immer nur ein heterotoper endometrischer Herd in der Bauchwand oder in der Bauchhöhle gefunden wird; meist wird eben ein einzelner Endometriumbröckel in oder durch die Tube gelangen. — Zugleich schließt diese traumatische Genese der Endometriosis externa — gleichgültig ob sie auf einen therapeutischen Eingriff des Arztes oder hygienische Vornahmen der Frau selbst zurückgeht, oder kriminelle Hintergründe hat usw. — den Kreis zu der postoperativen Genese der Narbenendometriosen und der traumatischen Genese der Endometriosis interna und der Septum-Endometriose. — Stets ist eine Schädigung des normalen Endometriums die Voraussetzung für die sekundäre Verschleppung! Unsere 6 Beobachtungen tragen in eindeutiger Weise dazu bei, nicht nur den Gegenbeweis gegen die retrograde menstruelle Verschleppung zu erbringen, sondern zeigen auch, daß die traumatische Schädigung des Endometriums die alleinige pathogenetische Erklärung für sämtliche Endometriosen bedeutet! —

Darüber hinaus aber stellen unsere 6 Endometriosen in absolut typischer Weise plastische Bilder der klinischen Symptomatologie dar. Der eindeutige Erfolg ihrer operativen Behandlung aber spricht für die Richtigkeit des therapeutischen Handelns. —

Die traumatische Pathogenese kennzeichnet die „heterotope Gebärmutterschleimhautgeschwulst" als eine „moderne" Erkrankung des 20. Jahrhunderts. —

Die wirksame Prophylaxe aber kann nur heißen:

Verschleppung verhüten!

Am Schlusse dieser Arbeit möchte ich besonders herzlich Herrn Prof. Dr. A. Stieda für die Überlassung des Themas, die Übernahme des Referates und die fördernde Unterstützung während der Arbeit danken.

Literaturnachweis.

1. Albrecht: Über peritoneale Endometriosen. (Ärztl. Verein München 16. XII. 31.)
2. — Behandlung der rektovaginalen Endometriose (Tagung der Bayr. Ges. f. Geb. Hilfe u. Gynäkol. 12. II. 33).
3. — Zur Frage der Bösartigkeit der Endometriosis rektouterina (Arch. f. Gynäk. Bd. 155, Heft 1/34).
4. Artusi: Über kausale Genese der adenomyomatösen Wucherung des weiblichen Genitalapparates (Arch. f. Gynäk. 123, 1).
5. Baer: Freie Uterusschleimhaut in der Tube (zentr. B. f. Gynäk. 52/32).
6. Balzer: Über heterotope endometrische Wucherungen (Zentr. B. f. Gynäk. 2/29) (auch Arch. f. klin. Chirg. 147/3).
7. Becker: 2 Fälle von Adenomyositis uteri et rekti (Zentr. B. f. Gynäk. 18, 19/20).
8. Bortkiewitsch: Beitrag zur Kenntnis der sogen. Adenomyome des weiblichen Genitaltraktus (Arch. f. Gynäkol. Bd. 101, 3/14).
9. Brakemann: Experimentuelle Studien über Endometriumverpflanzung (Bayr. Ges. f. Geb. Hilfe u. Gynäk. am 3. II. 29).
10. v. Burg: Zur Frage der Adenomyosis interna (Zentr. Bl. f. Gynäk. u. Geb. Hilfe 90, 3/26).
11. Caffier: Über Endometriumexplantation (Zentr. Bl. f. Gynäk. 1/28).
12. Christopher: Endometriumgewebe in der Leistenbeuge (Zentr. Bl. f. Chirg. 32/28).
13. Brodsky: Ein Fall von kombinierter Endometriose der Bauchwandnarben und des Lig. rotundum uteri (Zentr. Bl. f. Gynäk. 5/33).
14. Dietlein: Die Bedeutung der heterotopen Epithelwucherungen vom Bau der Uterusschleimhaut für die Chirurgie (Zentr. Bl. f. Chirg. 22/27).
15. Dietrich: Lehrbuch der speziellen Pathologie, II. Teil S. 270.
16. Eberhard: Endometriose der Harnblase (Zentr. Bl. f. Gynäk. 28/32).
17. Ewald: Endometriose des Wurmfortsatzes (Zeitschr. f. Geb. Hilfe u. Gynäkol. Bd. 108 Heft 3/34, auch Zentr. Bl. f. Chirg. 22/35).

17a. Fels: Endometriose der Portio (Zentr. Bl. f. Gynäk. 5/28).

18. Frankl: Zur Klinik und Pathologie der Adenomyosis (Zentr. Bl. f. Gynäkol. 7/22).
19. — Bemerkungen zur Pathologie der Adenomyosis uteri (Zentr. Bl. f. Gynäk. 15/32).

20. Frommolt: 2 Fälle von Adenomyosis der weiblichen Blase (Zentr. Bl. f. Gynäkol. 19/27).
21. — 1 Fall von Blasen-Endometriose (Zentr. Bl. f. Gynäkol. 28/32).
22. Fuchs: Künstliche Cervix-Endometriose (Zentr. Bl. f. Gynäkol. 16, 17/35.
23. v. Franquée: Schwangerschaft während des Bestehens von Endometriosis retrocervicalis (Arch. f. Gynäk. 157 Bd. 4/34).
24. Fürst und Škorpil: Chirgisch wichtige Lokalisationen der heterotopen Endometriosen (Arch. f. klin. Chirg. Bd. 179, Heft 4).
25. v. Gaza: Über Endometriose des Colon sigmoideum (Med. Ges. zu Rostock am, 8. II. 34).
26. Gouillond: Die Endometriose in Laparotomienarben (Zentr. Bl. f. Chirg. 35/28).
27. Guleke und Schickele: Zur Diagnose und Operation der Adenomyositis des Beckenbauchfells (Arch. f. Gynäkol. 107, 2/18).
28. Habbe: Über einen Fall von endometrischer Wucherung am Nabel (Zentr. Bl. f. Gynäk. 13/31).
29. Haeusermann: Endometrische Wucherung in Laparotomienarbengewebe nach Pertubation (Zentr. Bl. f. Gynäk. 45).
30. Halban: Hysteroadenosis metastatica (Arch. f. Gynäk. 124/2).
31. Hamant: Endometrischer Zustand, tubare Endometriose und Endometriom (Zentr. Bl. f. Chirg. 32/31).
32. Hanke: Über Endometriose des Nabels (Arch. f. klin. Chirg. 166, 1, 2/31).
33. Harbitz: Endometrium und Tranplantation (Zeitschr. f. Chirg. 7/34).
34. — Chlinical pathogenetic and experimental investigations of endometriosis (Acta chir. scand. Stockh. 74, Suppl. 30/34).
35. Haselhorst: Über das Krankheitsbild der Adenomyosis (Ärztl. Verein Hamburg am 22. I. 29).
36. — Zur Klinik und Genese der Endometriose (Zeitschr. f. Geb. Hilfe u. Gynäk. Bd. 101, Heft 2, auch Zentr. f. Chirg. 11/33).
37. — Endometriose, ihre Klinik und Genese (Med. Ges. zu Rostock am 22. II. 34).
38. Heim: Zur Frage der Endometriumkultur (Zentr. Bl. f. Gynäk. 15/28).
39. Heimann: Schokoladencysten (Zeitschr. f. Geb. Hilfe 108/138).
40. Heyman: Strahlentherapie 37, Heft 3/30.
41. Hilgenfeldt: 2 Fälle von Endometriose der Leistengegend (Kölner Chirg. Verein am 13. XII. 33).
42 Hinrichsmeyer: Endometriose als Ursache allgemeiner Peritonitis (Zentr. Bl. f. Chirg. 18/30).
43. Hinterstoisser: Adenomyosis des hinteren Scheidengewölbes (Zentr. Bl. f. Chirg. 34/20).
44. Hohlbaum: Teercysten des Ovars (Med. Ges. zu Leipzig am 24. XI. 34).
45. Hollmann: Über das Vorkommen von Uterusschleimhaut in der Leistenbeuge (Brun's Beiträge zur klin. Chirg. 135/25, Heft 1).
46. v. Jaschke: Zur Symptomatologie und Diagnose der Endometriosis interna (Zentr. Bl. f. Gynäkol. 32/33).

47. Joseph: Blasenendometriose (Zentr. Bl. f. Chirg. 2/30).
48. De Josselin de Jong: Subseröse Adenomyomatose des Dünndarms (Virchow's Arch. Bd. 211, 1, 2).
49. — Über die Endometriose des weiblichen Genitale (Virchow's Arch. 257, 1, 2).
50. Kanther: Zur Genese der Adenomyosis des Lig. rotundum (Monatsschrift f. Gynäk. u. Geb. Hilfe 63, 6/23).
51. Katz und Szenes: Untersuchung über Verpflanzung von Endometrium (Zeitschr. f. Geb. Hilfe u. Gynäk. 90, 1/26).
52. Kaufmann: Lehrbuch der speziellen pathologischen Anatomie (S. 872, 982—84).
53. Kirchner: Eine seltene Lokalisation der Adenomyose (Zentr. Bl. f. Chirg. 37/33).
54. Kitai: Über Adenomyohyperplasie (Arch. f. Gynäkol. 126/2, 3).
55. — Beitrag zur Anatomie und Genese der endometranen Adenomyosis (Arch. f. Gynäk. 124, 1).
56. Kleine: Extrauterine endometrioide Wucherungen (Zeitschr. f. Geb. Hilfe u. Gynäk. Bd. 104, Heft 3/32), auch Zentr. Bl. f. Chirg. 33/33).
57. — Das Krankheitsbild der Endometriose (naturhistor. med. Verein Heidelberg am 4. VI. 35).
58. Köhler: Adenomyosis des Nabels (Zentr. Bl. f. Gynäk. 35/27).
59. Komocki: Ein Fall von Endometrioma (Frankf. Zeitg. f. Pathol. 30).
60. Konjetzny: Zur Kenntnis der heterotopen Endometriose des Dickdarms (der Chirurg 35, Heft 9, 10).
61. Krebs: Menstruelles Endometrium der Fascia superficialis (Arch. f. Gynäk. 141, Heft 1).
62. Lahm: Zur Adenomyosis des weiblichen Genitalapparates (Zeitschr. f. Geb. Hilfe u. Gynäk. 85, 2/22).
63. Linden: Über Adenomyosis (Zentr. Bl. f. Gynäk. 34/24).
64. Lusuhi-Tokio: Über endometrische Adenomyose des Wurmfortsatzes (Virchow's Arch. 250/3).
65. Manzi: Transplantationsversuche (Münchn. Med. Wochenschr. 21. XII. 28).
66. Martin: Endometriose der Bauchwand nach Gravidität (Zentr. Bl. f. Chirg. 32/33).
67. Mastitz: Ursprung und Ausbreitungswege des heterotopen Uterusepithels (Arch. f. Gynäk. Bd. 130, 4).
68. Mátyás: Beitrag zur Kenntnis der Endometriose (Zentr. Bl. f. Chirg. 51/34).
69. Metz: Endometriose unter dem Bilde eines Rektum-Ca. (Arch. f. Gynäk. 141 Heft 1).
70. Meyer: Zur Frage der Urnierengenese von Adenomyomen (Zentr. Bl. f. Gynäk. 15/23).
71. — Zur Frage der heterotopen Epithelwucherung (Virchow's Arch. 250/3).
72. — Bemerkungen über endometrische Adenomyosis uteri (Bemerkung zu Sampson) (Zentr. Bl. f. Gynäk. 45/24).
73. — Ältere und neuere Gesichtspunkte über die Adeno-Myomohyperplasia uteri (Zentr. Bl. f. Gynäk. 22/25).

74. Meyer: Über Endometriosis in der Tube sowie über die entstehenden wirklichen und vermeintlichen Folgen (Zentr. Bl. f. Gynäk. 24/27).
75. Michael: Endometriosis rekti (Zentr. Bl. f. Chirg. 30/28).
76. Molinengo: Endometriosis der Regio cruralis (Zentr. Bl. f. Chirg. 11/31).
77. Nebesky: Endometriose in der Laparotomienarbe nach Sectio parva (Wiener Med. Wochenschr. 30/30—32).
78. Neumann: Salpingitis isthmica nodosa und Adenomyosis tubae (Arch. f. Gynäk. 139, 1, 2/30).
79. Neuweiler: Beitrag zur Klinik der endometrischen Wucherung (Schweitzer Med. Wochenschr. 22/26).
80. Oehlecker: Endometriose der Harnblase (Zentr. Bl. f. Chirg. 1, 2/30).
81. — Endometriose des Darmes (Zentr. Bl. f. Chirg. 41/31).
82. — Zur Endometriose der Flexura sigmoidea bezw. des Rektums (Zentr. Bl. f. Chirg. 2/32).
83. Ottow: Wesen, Diagnose, Therapie der heterotopen Endometriose der weiblichen Harnblase (Zentr. Bl. f. Gynäk. 49/29).
84. Plaut: Adenomyosis der Harnblase (Zentr. Bl. f. Gynäk. 49/29).
85. Prager: Ein Fall von Endometriose am Damm (Zentr. Bl. f. Gynäk. 15/32).
86. Rieck und Hüter: Über ein Endometriom in der Bauchnarbe, eines Latzka-Kaiserschnittes (Altonaer ärztl. Verein am 4. I. 28).
87. Rieck: Endometriose (Ärztl. Verein zu Altona 31).
88. — Bemerkungen zum Aufsatz von Habbe (Zentr. Bl. f. Gynäk. 25/31).
89. — Endometriose in einem kleinen Nabelbruch (Ärztl. Verein zu Altona am 26. IV. 33).
90. — Zur Genese der Endometriome (Zentr. Bl. f. Gynäk. 45/33).
91. Rosenlöcher: Anatomische und klinische Erfahrungen an Hand von 65 Fällen von Endometriosis (Arch. f. Gynäk. Bd. 149, Heft 2).
92. Rosenstein: Zur Kasuistik und Ätiologie der Adenofibrosis in Laparotomienarben (Monatsschr. f. Gynäk. u. Geb. Hilfe 70, 5, 6/25).
93. Sampson: Peritoneale Endometriose infolge menstrueller Aussaat von Endometrium in die Bauchhöhle (Amer. J. of obst. and gyn. 27/14, 4).
94. v. Sauer: Über einen Fall von Endometriose der Harnblase (Zeitschr. f. Gynäk. 6/33).
95. Schär und Scheidegger: Über extragenitale Endometriosen (Brun's Beiträge zur klinischen Chirurgie, Bd. 160, Heft 2/34).
96. Schindler: Zur Frage der Adenomyosis der Genitalorgane der Frau, (Frankfurter Zeitschr. f. Pathol. 32/25).
97. Schmid: Natürliche und künstliche Verlagerung der Uterusschleimhaut (Verein deutscher Ärzte in Prag am 10. VI. 32).
98. — Künstliche Endometriosis (Arch. f. Gynäkol. Bd. 155, Heft 1/34).
99. Schuler: Ileus durch endometrische Wucherung der Darmwand (Zeitschr. f. Chirg. 7/31).
100. Schulz: Zur Frage der endometrischen Wucherungen in funktioneller, morphologischer und entwicklungsmechanischer Hinsicht (Zeitschr. f. Geb. Hilfe und Gynäk. 156 Heft 2).

101. Seitz: Über Genese, Klinik und Therapie der Endometriose (Münch. Med. Wochenschr. vom 6. V. 32).
102. — Zur pathologischen Anatomie und zur Klinik der Endometriosis der Tube (Zentr. Bl. f. Gynäk. 29/32).
103. — Über Genese, Klinik und Therapie der Endometriose (Monatsschrift für Geb. Hilfe und Gynäkol. Bd. 92, Heft 1, 2/32).
104. — Klinik der Endometriosis (Zentr. Bl. f. Gynäk. 1/33).
105. Settergreen: Über Endometriose in der Harnblase (Zentr. Bl. f. Chirg. 33/34).
106. Spirito: Beitrag zur Genese der Endometriome (Münchn. Med. Wochenschr. v. 24. II. 28, Ital. Literatur).
107. Steichele: Über die heterotopen endometrischen Wucherungen (Münchn. Med. Wochenschr. v. 11. XII. 25).
108. Stübler: Die Bedeutung der Adenofibrosis und Adenomyosis des weiblichen Genitale für die Chirurgie (Zentr. Bl. f. Chirg. 47/24).
109. Stübler und Haeuber: Die heterotope endometrische Epithelwucherung im weiblichen Genitalapparat (Arch. f. Gynäk. 124, 2).
110. Szamek: Über die Endometriose in der Tube (Zentr. Bl. f. Gynäk. 13/28).
111. Terasaki: Beitrag zur Kenntnis der Endometriosis (Virchow's Archiv für pathologische Anatomie 269 Heft 3).
112. Übermuth: Endometriose der vorderen Scheidenwand (Zentr. Bl. f. Gynäkol. 11a/31).
113. Vaßmer: Über Adenofibrosis in Laparotomienarben (Arch. f. Gynäk. 123, 1).
114. Vogt: Das Krankheitsbild der heterotopen endometriumähnlichen Epithelwucherung nach der Theorie von Sampson und Lauche (Zentr. Bl. f. Gynäk. 34/24).
115. — Über das Adenomyom und die Adenomyosis (Münch. Med. Wochenschr. v. 27. XI. 31).
116. Walz: Heterotope endometrische Wucherungen bei Cruralhernie (Stuttgarter ärztl. Verein v. 6. X. 27).
117. — Zur Therapie der endometrischen Wucherung (Zentr. Bl. f. Gynäk. 29/28).
118. Westmann: Beitrag zur Klinik und Pathologie der Adenomyome und Adenomyometritis (Arch. f. Gynäk. 116/2).
119. Wielod: Beitrag zur Entstehung heterotoper Uterusschleimhaut (Arch. f. Gynäkol. 124, 1).
120. Zacher: Ausführliches Referat über Endometriosis und ihre praktische Bedeutung (Ärztl. Verein Nürnberg v. 21. V. 31).

Lebenslauf.

Ich wurde am 7. Juli 1913 in Halle/S. als Sohn des Kaufmannes Otto Petri und seiner Ehefrau Frieda geb. Sommer, geboren. Ich besitze die deutsche Staatsangehörigkeit und bin arischer Abstammung. Nachdem ich die Vorschule der Prof. Zander'schen Lehranstalt besucht hatte, ging ich auf das humanistische Gymnasium zu Halle und bestand dort nach 9 Jahren am 23. Febr. 1932 das Abiturientenexamen. Von da an widmete ich mich dem Studium der Medizin in Freiburg (Br.), 2 Semester, und legte am 20. April 1933 dort das Vorphysikum ab. Anschließend studierte ich in Halle weiter und bestand nach 3 Semestern den 2. Teil des Physikums, im Juli 1934. Unmittelbar daran schloß sich das klinische Studium, das ich am 20. Nov. 1937 mit dem med. Staatsexamen beschloß. Seit 1. Dez. 1937 bin ich als Medizinal-Praktikant in der Heilanstalt Weidenplan, Halle/S., tätig.